

# Ophthalmologie<sup>MD</sup>

## Conférences scientifiques

COMPTE RENDU DES CONFÉRENCES  
SCIENTIFIQUES DU DÉPARTEMENT  
D'OPHTALMOLOGIE ET  
DES SCIENCES DE LA VISION,  
FACULTÉ DE MÉDECINE,  
UNIVERSITÉ DE TORONTO

## Prise en charge des tumeurs orbitales

PAR EDESEL B. ING M.D., FRCSC, AND KHALED E. ABUHALEEQA M.D., FRCSC

**Bien que les tumeurs orbitales soient rares, elles peuvent conduire à la cécité et devenir létales. Du fait de la gravité de leurs conséquences, tous les ophtalmologistes devraient être capables de reconnaître et de trier, de manière appropriée, les patients atteints de maladie orbitale. Ce numéro d'Ophthalmologie – Conférences scientifiques passe en revue certaines des plus importantes tumeurs oculaires de l'enfant et de l'adulte et fait le point sur la littérature publiée récemment sur les tumeurs orbitales.**

Les lésions orbitales peuvent être des tumeurs orbitales primitives, des infiltrations, des métastases, des lésions secondaires ou des inflammations. Les tumeurs orbitales primitives peuvent apparaître au niveau des vaisseaux sanguins, des glandes lacrymales, des nerfs, du tissu conjonctif fibreux ou d'autres structures orbitales. Les infiltrations peuvent être provoquées par un lymphome, une sarcoïde ou une leucémie. Les métastases présentes dans l'orbite de l'adulte proviennent du sein, du poumon et de la prostate. Les lésions orbitales secondaires comprennent des extensions de méningiome intracrânien et de carcinomes des sinus qui envahissent l'orbite. L'inflammation consécutive à la cellulite orbitale, l'orbitopathie de Graves et le syndrome inflammatoire orbital ne sont que brièvement mentionnés dans ce numéro consacré aux tumeurs orbitales.

### Diagnostic

Les antécédents médicaux ainsi qu'un examen physique jouent un rôle important dans les diagnostics orbitaux; le Tableau 1 décrit certaines des caractéristiques classiques des maladies orbitales.

- **L'âge du patient** un facteur important pour la différenciation des diagnostics orbitaux. Chez l'adulte, l'orbitopathie de Graves (liée à la thyroïde) représente la cause la plus fréquente d'exophtalmie unilatérale ou bilatérale, habituellement associée à une rétraction de la paupière<sup>1</sup>. Le lymphome est le cancer primitif de l'orbite le plus fréquent chez l'adulte. Chez l'enfant, la cause la plus courante d'exophtalmie est la cellulite orbitale, et le cancer orbital primitif le plus fréquent est le rhabdomyosarcome.
- La **vitesse de progression** de la maladie orbitale est également utile pour le diagnostic. On peut observer des lésions orbitales à démarrage rapide dans les infections, les hémorragies, les tumeurs inconstantes, les kystes dermoïdes rompus, ou à la suite d'un traumatisme.
- A quelques exceptions près, les patients atteints de **rétraction palpébrale** et d'exophtalmie présentent une orbitopathie de Graves 1 plutôt qu'une tumeur orbitale.
- Une **rétroussion** orbitaire réduite, une **exophtalmie axiale**, (saillie du globe oculaire vers l'avant) et un **déplacement** du globe oculaire dans la direction opposée à la masse (exophtalmie « abaxiale ») constituent les signes majeurs d'une maladie orbitaire.
- Les **signes ophtalmiques critiques** qui affectent la prise en charge des patients atteints de tumeur orbitale comportent une perte de la vision, une dyschromatopsie, un rétrécissement du champ visuel, un défaut pupillaire afférent relatif, des troubles de la motilité, une exposition de la cornée, des stries chorioretiniennes, et un œdème ou une pâleur du disque. La présence de ptose (seule ou avec une paupière supérieure fixant le regard vers le bas),<sup>2</sup> et une lésion du fornix sur une éversion de la paupière peuvent fournir des indices précieux.
- Des **examens sanguins** peuvent être utiles pour le diagnostic et la prise en charge de la maladie orbitale. Ainsi, doser la TSH (hormone thyroïdienne), l'anticorps anti-thyroglobuline et les anticorps anti-microsomaux peut être utile pour repérer les patients atteints d'une orbitopathie associée à des problèmes thyroïdiens. L'identification d'anticorps cANCA (anticorps cytoplasmiques antineutrophiles colorés circulants) confortera le diagnostic de la granulomatose de Wegener. Un taux de PSA (antigène spécifique de la prostate) élevé peut être observé en cas de métastase d'origine prostatique. Les IEC (inhibiteurs de l'enzyme de conversion de l'angiotensine) et le lysozyme peuvent être élevés dans la sarcoïde. Des hémocultures peuvent orienter la prise en charge de la cellulite orbitale.

**Disponible sur Internet à : [www.ophtalmologieconferences.ca](http://www.ophtalmologieconferences.ca)**



FACULTY OF MEDICINE  
*University of Toronto*



Département  
d'ophtalmologie et des  
sciences de la vision

### Département d'ophtalmologie et des sciences de la vision

Jeffrey Jay Hurwitz, M.D., Rédacteur  
*Professeur et président*

Martin Steinbach, Ph.D.  
*Directeur de la recherche*

### The Hospital for Sick Children

Elise Heon, M.D.  
*Ophtalmologiste en chef*

### Mount Sinai Hospital

Jeffrey J. Hurwitz, M.D.  
*Ophtalmologiste en chef*

### Princess Margaret Hospital (Clinique des tumeurs oculaires)

E. Rand Simpson, M.D.  
*Directeur, Service d'oncologie oculaire*

### St. Michael's Hospital

Alan Berger, M.D.  
*Ophtalmologiste en chef*

### Sunnybrook Health Sciences Centre

William S. Dixon, M.D.  
*Ophtalmologiste en chef*

### University Health Network

Toronto Western Hospital Division  
Robert G. Devenyi, M.D.  
*Ophtalmologiste en chef*

### Département d'ophtalmologie et des sciences de la vision

**Faculté de médecine  
Université de Toronto**  
60 Murray St.  
Bureau 1-003  
Toronto (Ontario) M5G 1X5

Le contenu rédactionnel d'Ophthalmologie –  
Conférences scientifiques est déterminé  
exclusivement par le Département  
d'ophtalmologie et des sciences de la vision,  
Faculté de médecine, Université de Toronto.

<b>Tableau 1 : Observations classiques pour le diagnostic d'une maladie orbitale</b>	
Observations orbitales	Processus orbital possible
Rétraction de la paupière	Orbitopathie liée à la thyroïde (cancer du sein)
Bruit	Fistule caverneuse de la carotide, malformation artérioveneuse durale
Exophtalmie avec rhumes	Lymphangiome
Exophtalmie pulsatile	Fistule caverneuse de la carotide, dysplasie de l'aile du sphénoïde
Enophtalmie	Fracture orbitale, carcinome squirreux, varice orbitale
Plaque conjonctivale saumon	Lymphome, amyloïdose
Paupière en forme de S	Neurofibrome, masse au niveau de la glande lacrimale
Ecchymoses palpébrales	Neuroblastome (enfant), leucémie, amyloïdose
Escarres nasales ou palatales	Mucormycose
Amaurose du regard	Masse apicale ou méningiome de la gaine du nerf optique
Plénitude temporale f	Méningiome de l'aile du sphénoïde, neuroblastome métastatique
Collatérales optochoroïdiennes	Méningiome de la gaine du nerf optique, gliome du nerf optique
Globe oculaire immobile	Metastases, carcinome squameux, mucormycose

- **L'imagerie orbitale** par ultrasons peut être utile, mais l'imagerie par résonance magnétique (IRM) et la tomodensitométrie offrent de meilleurs détails anatomiques. L'IRM de l'orbite est utile pour les lésions apicales, pour les lésions qui s'étendent vers le cerveau et pour définir les caractéristiques tissulaires. Les scanners à coupes minces de l'orbite fournissent un excellent détail, en délimitant les lésions et l'anatomie osseuse pour des approches d'ostéotomie chirurgicale.

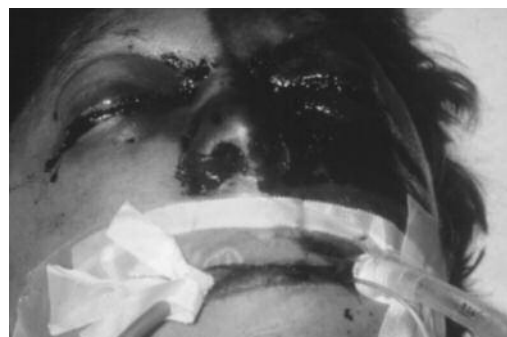- Les **caractéristiques radiologiques** des lésions orbitales influencent très nettement la prise en charge du patient. Si la lésion orbitale est bien circonscrite, (mangiome caverneux, par exemple) et si le patient est symptomatique, une biopsie excisionnelle sera pratiquée. Si la lésion orbitale est infiltrante, si l'orbite n'est pas nettement enflammée et si l'on suspecte un lymphome ou des métastases, on pratiquera une biopsie incisionnelle. La présence de lésions kystiques infiltrantes chez un patient jeune, avec des niveaux de fluides, pourra suggérer un lymphangiome. Chez les patients très malades ou chez ceux où la présence de métastases est soupçonnée, une cytoponction orbitale par aspiration à l'aide d'une fine aiguille constitue une option qui nécessite l'intervention d'un cytopathologiste expérimenté. Chez les patients atteints de petites tumeurs et ne présentant ni douleur, ni déficit visuel, ou chez ceux qui refusent la biopsie, un examen radiologique répété constitue une option jusqu'à ce que la lésion devienne symptomatique. L'imagerie stéréotaxique guidée par ordinateur peut aider à localiser des lésions postérieures. La tomographie par émission de positons (PET) met en évidence l'activité métabolique des tumeurs et peut se révéler utile pour déterminer le stade de la maladie, son activité et sa réponse au traitement.

## Les lésions orbitales chez l'adulte

### La cellulite orbitale

Les patients présentant un syndrome inflammatoire orbital sont habituellement afebriles. À l'imagerie, ils ne présentent pas d'opacification des sinus et répondent de

**Figure 1 : Mucormycose chez un patient présentant une nécrose ischémique de la face**



manière spectaculaire aux stéroïdes systémiques. À l'inverse, les patients présentant une cellulite orbitale auront de la fièvre, une hyperleucocytose ainsi qu'une opacification sinusale et nécessiteront des antibiotiques systémiques. Les signes ophtalmiques évoqués plus haut pourront être présents. La cellulite orbitale intervient, habituellement, au niveau des cavités annexes des fosses nasales, en particulier du sinus ethmoïde : elle peut, toutefois, présenter une dissémination hémotogène, ou occasionnellement, un corps étranger méconnu. Les bactéries que l'on rencontre fréquemment font partie de la famille des staphylocoques et des streptocoques; des hémocultures sont nécessaires et des antibiotiques à large spectre devront être administrés immédiatement par voie veineuse (IV) (vancomycine, ceftriaxone, metronidazole ou levofloxacine). Une consultation en oto-rhino-laryngologie et en maladies infectieuses est recommandée. Un drainage des sinus devra être pratiqué si on observe une opacification des sinus évoquant une atteinte du nerf optique, ou s'il n'y a pas de réponse aux antibiotiques en IV au bout de 1 à 2 jours. Une canthotomie – cantholyse peut être nécessaire l'on observe une anomalie pupillaire afférente relative ou un syndrome de l'espace orbital. Un abcès subpériostique chez l'adulte devra être drainé; un abcès subpériostique supérieur est inquiétant dans la mesure où il peut prédisposer à la formation d'un abcès frontal. La thrombose du sinus caverneux est rare, mais peut se manifester avec une exophtalmie à démarrage rapide et un engourdissement à diffusion trigémينية. L'aspergillose et la mucormycose peuvent être à l'origine de la cellulite orbitale fongique chez les patients immunodéprimés. La mucormycose peut provoquer une artérite thrombosante et une nécrose ischémique, avec syndrome de l'apex orbital. (Figure 1). On peut observer des escarres nasales et palatales qui peuvent nécessiter un recours à amphotéricine liposomale et un débridement chirurgical.

### Les lésions intracrâniennes bénignes

La tumeur vasculaire orbitale la plus fréquente chez l'adulte est l'angiome caverneux qui est, habituellement, une tumeur intracônale bénigne bien circonscrite. On peut observer de petites lésions, mais les lésions plus étendues ou symptomatiques peuvent être excisées. Une stratégie basée sur une orbitotomie latérale est habituellement nécessaire pour les lésions rétrobulbaires, bien qu'une approche transconjonctivale vers l'angiome caverneux intracônale ait été récemment décrite<sup>3</sup>. Le diagnostic différentiel d'une lésion intracônale bien circonscrite comprend l'angiome caverneux, l'hémangiopéricytome, le

schwannome, le neurofibrome, l'histiocytome fibreux, la tumeur solitaire fibreuse de l'orbite et, occasionnellement, le lymphangiome postérieur bien circonscrit, le lymphome ou une métastase. Tumeur fibreuse solitaire est une tumeur mésenchymateuse plus récemment reconnue, avec ses cellules fusiformes, fortement positives pour les études immunohistochimiques<sup>4</sup> des classes de différenciation (CD)34.

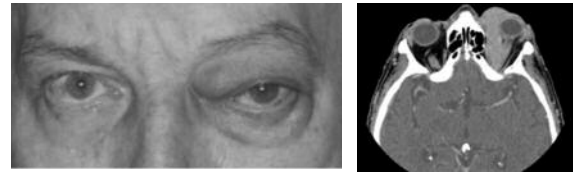
Les lésions kystiques courantes de l'orbite comprennent les mucocèles, les kystes dermoïdes, et les kystes hématiques. Les mucocèles du sinus frontal ou du sinus ethmoïdal sont les plus fréquentes : elles peuvent provoquer un déplacement du globe dans la direction opposée. Le traitement est planifié en liaison avec un chirurgien ORL, en vue d'une possible chirurgie endoscopique<sup>5,6</sup>. Les kystes dermoïdes sont souvent postérieurs, chez l'adulte, et ne se voient habituellement que tardivement, lorsqu'ils s'accumulent, grossissent et provoquent une exophtalmie. Un signe a été nouvellement décrit chez certains patients présentant des kystes dermoïdes orbitaux : il s'agit de gouttelettes de graisse au niveau supéro-temporal, sous-conjonctival<sup>7</sup>. La rupture de kystes dermoïdes peut provoquer une très forte inflammation et s'ils sont incomplètement enlevés, les kystes dermoïdes peuvent réapparaitre. Un drainage percutané et une technique d'ablation à double agent, avec radiologie interventionnelle, a été décrite pour les gros kystes dermoïdes étendus<sup>8</sup>. Les kystes hématiques de l'orbite (granulomes cholestéroliques) sont associés à un trauma orbital; leur pathogenèse peut être semblable à celle de l'hématome chronique sous-dural. Les cellules endothéliales de la paroi du kyste hématique sécrètent un excès d'activateur tissulaire du plaminogène, entraînant ainsi une hyper fibrinolyse qui perturbe l'hémostase normale et provoque des hémorragies à répétition et une augmentation de la taille du kyste hématique<sup>9</sup>.

Chez l'adulte, la tumeur la plus fréquente du nerf optique est le méningiome de la gaine du nerf optique, souvent plus répandu chez la femme. A l'imagerie neurologique, on observe, habituellement, sur le balayage axial, une trace rectiligne et, au sommet un signe en forme de « cible » centrale. Si le patient présente une baisse de son acuité visuelle, on pourra initier un traitement par radiation stéréotaxique fractionnée, qui aboutira habituellement à une stabilisation de la vision. La chirurgie ne pourra que rarement préserver la vision, en cas de méningiome de la gaine du nerf optique : on la réserve pour les yeux aveugles, avec exophtalmie. Les méningiomes de la gaine sont moins courants que les méningiomes intracrâniens qui envahissent secondairement l'orbite. La sarcoïdose peut ressembler au méningiome de la gaine du nerf optique ou au gliome du nerf optique<sup>10</sup>. Les gliomes du nerf optique, que l'on observe chez l'adulte, ne sont pas fréquents : ils peuvent être malins, et dans ce cas, leur pronostic est sombre. Les gliomes malins intra orbitaux du nerf optique peuvent se présenter avec un disque tuméfié et une occlusion de la veine rétinienne centrale.

### Les lésions malignes

Le lymphome est le cancer oculaire annexiel primaire le plus courant. On le rencontre le plus souvent chez les patients âgés de plus de 50 ans. Il se présente, habituellement, sous la forme d'une masse orbitale peu évolutive, indolore, d'une lésion de la conjonctive couleur chair de saumon ou d'une masse sur la paupière. A l'imagerie, le lymphome orbital se présente, habituellement, comme

**Figure 2 : Patient de 62 ans présentant un « cône neigeux » de lymphome orbital**



une masse infiltrante qui se moule aux structures orbitales environnantes (Figure 2). La glande lacrymale est fréquemment impliquée, mais il n'y a pas, habituellement, de destruction osseuse. Le lymphome non Hodgkinien à lymphocytes B monoclonaux constitue la forme prédominante de lymphome oculaire annexiel. Le lymphome orbital est différent du lymphome intraoculaire : celui-ci étant, en effet, habituellement, un lymphome diffus, étendu, à lymphocytes B, associé à un lymphome du système nerveux central (SNC).

Une biopsie incisionnelle est habituellement pratiquée et les tissus sont traités pour un lignage cellulaire : des prélèvements doivent être envoyés, frais, au laboratoire pour permettre une cytométrie en flux. Parmi les sous types les plus communs du lymphome orbital, on peut citer : le lymphome du tissu lymphoïde (extranodal) et muqueux associés et le lymphome folliculaire. Le lymphome à cellules du manteau et le lymphome diffus à grandes cellules B sont moins courants mais sont des variantes plus agressives du lymphome oculaire annexiel. Chez les patients affaiblis, en particulier chez les patients porteurs d'un autre lymphome diagnostiqué, localisé ailleurs dans l'organisme, on peut envisager une biopsie par aspiration, à l'aide d'une fine aiguille, mais les informations fournies par l'histologie sont habituellement limitées<sup>11</sup>.

Le lymphome orbital est habituellement traité par une irradiation de 2000 – 3000 cGy. Parmi les effets secondaires oculaires potentiels de l'irradiation, on peut citer : l'œil sec, la formation d'une cataracte et, dans certains cas, la rétinopathie par irradiation. Une implication systémique intervient chez 40 % des patients atteints de lymphome orbital. Tous les patients devront être examinés avec soin pour rechercher cette implication, quelque soit le grade attribué à cette maladie lymphoproliférative. Les scans PET peuvent aider à préciser le stade du lymphome et à détecter un lymphome récidivant.

Un traitement ciblé à base d'anticorps monoclonaux est à l'étude pour traiter le lymphome oculaire annexiel. Le Rituximab, par exemple, se lie à la molécule CD20, à la surface des lymphocytes B normaux et malins et sa toxicité est moindre que celle de la chimiothérapie traditionnelle. L'un des inconvénients de la monothérapie au rituximab, ce sont les récives à terme. C'est la raison pour laquelle on l'a associé soit à une chimiothérapie conventionnelle, soit à une radioimmunothérapie (Y-90 ibritumomab tiuxetan), afin d'obtenir une réponse plus durable<sup>12</sup>.

Depuis 2004, on pense que le lymphome oculaire annexiel pourrait être une réponse induite par un antigène à une infection au *Chlamydia psittaci*. Cependant, il peut y avoir des variations géographiques chez les patients atteints de lymphome oculaire annexiel et dans la positivité au *C psittaci*, ainsi qu'une réponse variable du lymphome au traitement à la doxycycline<sup>13,14</sup>.

## Les lésions des glandes lacrymales

Les patients atteints de tumeurs des glandes lacrymales présentent souvent une ptose, avec déplacement inféronasal du globe oculaire. Une inflammation des glandes lacrymales (le syndrome inflammatoire orbital, par exemple), et des infiltrations, telles que la sarcoïdose et les proliférations lymphoïdes de la glande lacrymale, sont plus fréquentes que les tumeurs de l'épithélium. Parmi les tumeurs de l'épithélium des glandes lacrymales, l'adénome pléomorphe (AP, tumeur bénigne mixte) représente la lésion bénigne la plus fréquente, alors que le carcinome adénoïde kystique (CA) représente la lésion maligne la plus courante. Contrairement aux patients atteints d'AP, la littérature suggère que les patients atteints d'un carcinome CA des glandes lacrymales manifestent de la douleur, connaissent une évolution plus rapide et des érosions osseuses. Il est toutefois difficile de différencier l'AP du CA par leurs seules manifestations cliniques. Il faudra effectuer une biopsie excisionnelle complète de l'AP pour réduire le risque de 10 % par décennie de transformation en tumeur mixte maligne, dans les cas de récurrence. Rarement, une tumeur maligne peut apparaître au sein d'une tumeur bénigne mixte : ce phénomène est connu sous le nom de *carcinoma ex pleomorphic adenoma* : cet adénome de la glande lacrymale se subdivise en carcinome non invasif, dont le pronostic est excellent, après excision complète, et en carcinome invasif, dont le pronostic est encore réservé, en dépit de la radiothérapie d'appoint.

Si l'on soupçonne un carcinome CA, il faudra pratiquer une biopsie incisionnelle, avec section permanente, pour confirmer l'impression clinique. En se basant sur l'examen anatomopathologique, on peut dire que le pronostic de la forme basocellulaire du carcinome CA est pire que celui de la variante cribiforme. Dans le passé, on préconisait l'exentération pour les patients atteints d'un CA. Cependant, les études récentes n'ont pas montré que la survie était meilleure avec une exentération qu'avec une excision locale totale<sup>15</sup>. La chirurgie, l'irradiation (environ 6.500 cGY) et la chimiothérapie sont habituellement recommandées, par la suite. De plus, une chimiothérapie intracarotidienne cytoréductrice d'appoint constitue une option<sup>16,17</sup>.

## Les métastases orbitales et les lésions secondaires

Chez l'adulte, les métastases choroïdiennes sont plus fréquentes que les métastases orbitales. Le site le plus fréquent des métastases orbitales se situe dans les muscles extra oculaires et dans la moelle des os malaires. Chez la femme, le cancer du sein est le plus fréquemment à l'origine des métastases orbitales et, habituellement, il y a des antécédents de cancer du sein quand il y a des métastases orbitales. Toute femme qui se présente avec une exophtalmie non diagnostiquée ou une affection orbitale devra subir un examen des seins. L'exophtalmie due à des modifications squirrheuses est classique, mais c'est une manifestation moins fréquente du cancer du sein métastatique. Le cancer du sein bilatéral peut survenir chez près de 20 % des patientes. Du tissu frais pourra être envoyé au laboratoire pour doser le récepteur des oestrogènes et pour déterminer la réactivité au traitement hormonal. On peut trouver des métastases pulmonaires chez

l'homme et chez la femme, en particulier chez les fumeurs. Habituellement, les métastases prostatiques concernent en un premier temps les os et peuvent faire penser à un syndrome inflammatoire orbital. Près de 10 % des métastases orbitales peuvent être indifférenciées. Chez les patients ayant des métastases orbitales, une cytoponction effectuée par aspiration, à l'aide d'une aiguille fine, peut éviter au patient une biopsie incisionnelle. On pourra pratiquer sur ces patients une réduction de la tumeur orbitale, une radiothérapie palliative et, parfois, une chimiothérapie ou une hormonothérapie; toutefois, d'une manière générale, le pronostic systémique est mauvais<sup>18</sup>.

Au niveau de l'orbite, lésions métastatiques et lésions secondaires ne sont pas synonymes. Une lésion secondaire de l'orbite dénote, en effet, une dissémination contiguë, à partir d'une structure adjacente. Parmi les plus courantes on peut citer le carcinome basocellulaire de la paupière, le carcinome à cellules squameuses des sinus et le méningiome intracrânien qui se propage au niveau de l'orbite. Dans les carcinomes qui se propagent secondairement dans l'orbite, les manifestations suivantes sont porteuses d'un mauvais pronostic : il s'agit de fourmillements ou de douleur provoqués par une diffusion péri-neurale et de troubles de la motilité. Il peut être extrêmement difficile d'éradiquer un cancer secondaire de l'orbite, en dépit des marges apparemment négatives sur l'exentération. La radiothérapie peut apporter un certain bénéfice dans le carcinome basocellulaire à cellules squameuses, alors que la chimiothérapie est habituellement inefficace.

## Les lésions orbitales pédiatriques

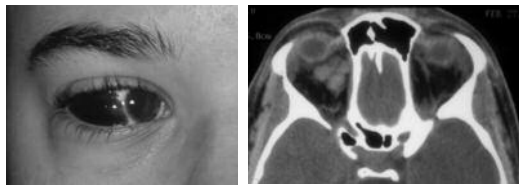
### La cellulite orbitaire

La cellulite orbitaire est considérée comme la cause la plus fréquente d'exophtalmie pédiatrique. Les enfants de moins de 9 ans, ayant un abcès subpériostique médial, sans que leur vision soit compromise, peuvent avoir une infection à agent unique qui, habituellement, réagit plus favorablement aux antibiotiques en IV que les adultes atteints d'infections à agents multiples. Un drainage des sinus peut être nécessaire s'il y a une perte de vision, anomalie pupillaire afférente relative, ou si l'affection ne répond pas à la prise en charge médicale. (voir plus loin la section sur les adultes).

### Les lésions intracrâniennes bénignes

L'angiome plan (CAPH) est la lésion vasculaire orbitale pédiatrique la plus courante. Les CAPH superficiels sont rouges, mais les CAPH orbitaires profonds peuvent être bleuâtres et s'étendre significativement chez les patients entre 6 et 12 mois d'âge. Le CAPH étendu peut provoquer une thrombocytopénie et l'angiome de la glotte peut altérer les voies respiratoires. Habituellement, les CAPH se résorbent spontanément à l'âge de 4 à 8 ans, mais une intervention précoce est nécessaire, s'ils sont amblyogènes. On utilisait, traditionnellement, des stéroïdes intralésionnels ou systémiques pour traiter les CAPH étendus ou amblyogènes. Chez les patients présentant un CAPH orbitaire, une injection de stéroïdes sous la capsule de Tenon peut présenter un risque moindre de peropératoire qu'une

**Figure 3 :** Les lymphangiomes de l'enfant montrent un sang foncé sous conjonctival et sous cutané et des lésions oculaires en tomодensitométrie



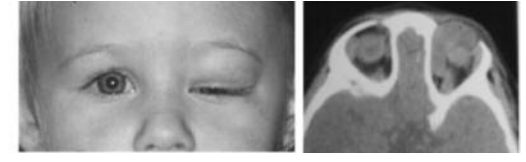
injection intralésionnelle directe. Le propranolol par voie systémique a été récemment utilisé dans les angiomes infantiles sévères : il fait l'objet d'études dans de nombreux centres. Parmi les mécanismes d'action possibles du propranolol, on peut citer une vasoconstriction de l'angiome, une baisse de l'expression des facteurs de l'angiogénèse et, peut-être, le déclenchement de l'apoptose des cellules endothéliales des capillaires<sup>19</sup>.

Chez l'enfant, les kystes dermoïdes se situent, habituellement sur les lignes de suture fronto-ethmoïdale ou fronto-zygomatique, à la différence de l'adulte où ces tumeurs sont plus postérieures. Habituellement, si le kyste dermoïde est palpable et mobile, une imagerie neurologique ne sera pas nécessaire, pour exclure une tumeur pénétrante du médiastin supérieur.

Les hamartomes orbitaux sont des lymphangiomes (malformations veino-lymphatiques associées) qui peuvent survenir à tout âge, mais qui sont habituellement présents pendant l'enfance, surtout quand ils sont superficiels. Ces lésions peuvent grossir, avec une infection des voies respiratoires supérieures ou après un traumatisme léger et peuvent être associées à des lésions de la muqueuse du palais. Quand les lymphangiomes saignent, on observe dès le début une hémorragie sous conjonctivale ou sous cutanée de sang foncé (Figure 3) et, à l'examen anatomopathologique, on observe des « kystes chocolat » caractéristiques. A l'imagerie, il peut y avoir des lésions en forme de raisins avec une certaine quantité de liquide, mais si l'on soupçonne un lymphangiome orbital, il faudra faire une IRM du cerveau, avec imagerie orbitaire, car il se pourrait qu'il y ait des lésions intracrâniennes non contiguës. Les lymphangiomes sont habituellement pris en charge de manière conservatrice, à moins que l'on soit en présence de douleurs, d'exophtalmie ou de compression du nerf optique. Il faudrait dire aux parents que les lymphangiomes sont infiltrants et qu'ils récidivent habituellement, en dépit d'interventions chirurgicales répétées, avec ou sans laser. Certains lymphangiomes postérieurs qui semblent circonscrits, peuvent mieux répondre à la chirurgie. On a utilisé des stéroïdes systémiques pour gagner du temps jusqu'à ce que l'on ait défini une stratégie thérapeutique. Certains médecins ont signalé qu'ils utilisent des injections sclérosantes de tétradécylsulfate de sodium.

Chez l'enfant, la tumeur du nerf optique la plus fréquente est le gliome du nerf optique (GNO) qui peut être associé à une neurofibromatose de type 1 (NF1) chez 30 % de patients. Les enfants atteints de GNO ont une perte de vision, un strabisme, une exophtalmie ou un œdème disciforme; les douleurs sont rares, sauf s'il y se produit une hémorragie

**Figure 4 :** Patient âgé de 14 ans atteint d'un rhabdomyosarcome présentant une ptose et une exophtalmie progressives après un traumatisme incident léger



soudaine dans la tumeur. L'imagerie neurologique montre, en vue axiale, un élargissement fusiforme du nerf. Chez les patients présentant une NF1 et un GNO, on peut voir une coudure sagittale du nerf et la présence d'un liquide « pseudo-cérébrospinal » dans la gliomatose périneurale arachnoïde. L'IRM à contraste dynamique renforcé peu constituer un biomarqueur utile pour le GNO cliniquement agressif<sup>20</sup>. Lorsque le gliome est gros ou lorsqu'il provoque une cécité ou une exophtalmie marquée, on pourra pratiquer une ablation chirurgicale : mais si la tumeur est confinée dans l'orbite, l'observation constitue une option. En effet, le pronostic du gliome de l'enfant confiné au nerf optique est habituellement bon, mais si le chiasma est impliqué, en particulier au niveau de l'hypothalamus ou du troisième ventricule, le pronostic sera réservé<sup>21</sup>. La fenestration de la gaine du nerf optique a été décrite, pour une perte progressive de la vision, dans le GNO<sup>22</sup>. Cependant, une régression spontanée du GNO, avec amélioration de la vision, a été également décrite. Chez l'enfant jeune, présentant un gliome chiasmatique, hypothalamique ou intracrânien, une chimiothérapie sera envisagée (vincristine, actinomycine D ou carboplatine et, éventuellement, l'imatinib<sup>23</sup>); la radiothérapie sera reportée jusqu'à ce que l'on constate une progression ou jusqu'à ce que l'enfant ait plus de 10 ans. En effet, l'irradiation peut prédisposer à des problèmes tels qu'un retard de développement, la maladie de Nishimoto<sup>21</sup>, ou des tumeurs secondaires. Le méningiome de la gaine du nerf optique est rare chez l'enfant, mais il peut survenir en association avec un NF de type 2. Bien que le méningiome puisse diffuser dans l'orbite, vers le cerveau, et en intraoculaire, avec résection subtotale, aucun décès n'a été attribué principalement à cette tumeur<sup>24</sup>.

### Cancers primaires

Le rhabdomyosarcome (RMS) est le cancer pédiatrique de l'orbite le plus courant. Cette tumeur ne provient pas des muscles extra oculaires, mais des précurseurs des cellules multipotentes qui se différencient normalement dans les muscles striés. Elle survient à 7 ans en moyenne, mais peut également survenir dans la première enfance ou à l'âge adulte. La manifestation la plus fréquente du RMS est une exophtalmie indolore qui va se développer en quelques jours ou quelques semaines. On note, fréquemment, l'existence d'un antécédent de traumatisme léger, incident qui, souvent, retarde le diagnostic approprié (Figure 4). Le diagnostic différentiel du RMS comporte la cellulite orbitaire, le syndrome inflammatoire orbitaire, le kyste dermoïde rompu, le CAPH, la leucémie, le lymphome de Burkitt, l'aspergilose sino-orbitale allergique, l'histiocytose, le neuroblastome métastatique, et la mucocèle

lacrymale<sup>25</sup>. A la différence de la cellulite orbitaire, le RMS est habituellement indolore, et peut être associé à une destruction osseuse : une biopsie incisionnelle ouverte permet de poser le diagnostic. Si la tumeur est friable, un forceps en coupe et une aspiration avec prélèvement biopsique peuvent être utiles : bien qu'une excision complète ne soit pas habituellement faisable, les patients atteints de RMS localisé dans l'orbite vont apparemment bien, indépendamment de l'étendue de la résection initiale. Néanmoins, la plupart des chirurgiens enlèvent le plus de RMS possible, sans léser l'anatomie vitale, et la plupart des RMS orbitaires sont au stade 1 (site favorable, orbite)/group III (maladie brute résiduelle). La variante embryonnaire du RMS est fréquente : elle a une prédilection pour l'orbite supéro-nasale : en revanche, la variante pléomorphe du RMS est la moins fréquente, mais son pronostic est le meilleur. Le pronostic de la variante alvéolaire du RMS est mauvais : on pense qu'elle est plus fréquente dans l'orbite inférieure. Le traitement habituel consiste en une chimiothérapie (vincristine, actinomycine D et cyclophosphamide) et en une irradiation (4.500 à 6.000 cGY pendant 6 semaines). Les essais cliniques actuels cherchent à réduire l'utilisation des agents alkylants (cyclophosphamide, par exemple) dans les RMS à faible risque, et à diminuer les séquelles des radiations en utilisant une radiothérapie conformelle à trois dimensions, et, éventuellement, une proton thérapie. Le pronostic de survie est excellent dans la mesure où l'invasion du globe oculaire ou les extensions intracrâniennes sont rares. De plus, on n'observe ni implication des ganglions lymphatiques régionaux ni métastases à distance chez la plupart des patients. L'exentération n'est que rarement pratiquée pour un RMS orbital : on ne l'envisage que dans les cas réfractaires ou récidivants.

### Métastases

Les neuroblastomes, le sarcome de Ewing et la leucémie sont les métastases orbitales pédiatriques les plus fréquentes. Les patients qui ont un neuroblastome dans l'orbite avaient, auparavant, une maladie avérée qui implique souvent l'os et une tumeur peut être présente. Des ecchymoses périorbitaires sont classiques et peuvent laisser croire que l'enfant a été abusé. On peut observer une hémorragie sous conjonctivale et les enfants peuvent présenter le syndrome de Horner, avec un neuroblastome cervical. Chez environ 2 % des enfants porteurs d'un neuroblastome, on peut observer une opsoclonie et une ataxie cérébelleuse. Le pronostic du neuroblastome est meilleur dans les cas suivants : patients de moins d'un an; absence de diffusion extra orbitale; concentration urinaire de l'acide homovanillique accrue; concentration du polypeptide intestinal vasoactif accrue. Les multiples copies du neuroblastome – myelocytomatose, *N-MY*, un proto-oncogène – laissent présager un mauvais pronostic pour le neuroblastome. La leucémie lymphoblastique aigüe est le type le plus fréquent de leucémie qui métastase dans l'orbite. Une variante rare de la leucémie myélogène, le sarcome granulocyttaire (chlorome) est une masse orbitaire leucémique primaire qui peut constituer la manifestation initiale de la maladie. Le sarcome

de Ewing est une tumeur à cellules rondes, située habituellement dans les os longs, mais qui peut se métastaser dans les orbites. Un sarcome primitif de Ewing peut également survenir directement dans l'orbite. Des métastases hémotogènes du rhabdomyosarcome dans de l'orbite ont été décrites chez des patients dont la maladie était avancée<sup>26</sup>.

*Le Dr Ing est Titulaire, Hôpital Général de Toronto Est. Le Dr Abuhaleeq est chargé de cours, Hôpital Général de Toronto Est.*

### Références

1. Ing EB, Abuhaleeqa KE. Graves ophthalmopathy (thyroid-associated orbitopathy). *Clin Surg Ophthalmol*. 2007;25:386-392.
2. Uddin JM, Rose GE. Downgaze "hang-up" of the upper eyelid in patients with adult-onset ptosis: an important sign of possible orbital malignancy. *Ophthalmology*. 2003;110(7):1433-36.
3. Cheng JW, Wei RL, Cai JP, Li Y. Transconjunctival orbitotomy for orbital cavernous haemangioma. *Can J Ophthalmol*. 2008;43(2):234-238.
4. Ing EB, Kennerdell JS, Olson PR, Ogino S, Rothfus WE. Solitary fibrous tumour of the orbit. *Ophthalm Plast Reconstr Surg*. 1998;14(1):57-61.
5. Sautter NB, Citardi MJ, Perry J, Batra PS. Paranasal sinus mucoceles with skull-base and/or orbital erosion: is the endoscopic approach sufficient? *Otolaryngol Head Neck Surg*. 2008;139(4):570-574.
6. Shah A, Meyer DR, Parnes S. Management of frontoethmoidal mucoceles with orbital extension: is primary orbital reconstruction necessary? *Ophthalm Plast Reconstr Surg*. 2007;23(4):267-271.
7. Jung BY, Kim YD. Orbital dermoid cysts presenting as subconjunctival fat droplets. *Ophthalm Plast Reconstr Surg*. 2008;24(4):327-329.
8. Golden RP, Shiels WE 2nd, Cahill KV, Rogers GL. Percutaneous drainage and ablation of orbital dermoid cysts. *J AAPOS*. 2007;11(5):438-442.
9. Yoshikawa K, Fujisawa H, Kajiwara K, et coll. Cause of hematic cysts of the orbit: increased fibrinolysis and immunohistologic expression of tissue plasminogen activator. *Ophthalmology*. 2009;116(1):130-134.
10. Ing EB, Garrity JA, Cross SA, Ebersold MJ. Sarcoid masquerading as optic nerve sheath meningioma. *Mayo Clin Proc*. 1997;72(1):38-43.
11. Kennerdell J, Ing E, Wang S. Orbital fine-aspiration biopsy. *Ophthalmol Clin North Am*. 1996;9:573-580.
12. Esmaili B, McLaughlin P, Pro B, et coll. Prospective trial of targeted radioimmunotherapy with Y-90 ibritumomab tixetan (Zevalin) for front-line treatment of early-stage extranodal indolent ocular adnexal lymphoma. *Ann Oncol*. 2009;20(4):709-714.
13. Ferreri AJ, Dolcetti R, Dognini GP, et coll. *Chlamydomytila psittaci* is viable and infectious in the conjunctiva and peripheral blood of patients with ocular adnexal lymphoma: results of a single-center prospective case-control study. *Int J Cancer*. 2008;123(5):1089-1093.
14. Husain A, Roberts D, Pro B, McLaughlin P, Esmaili B. Meta-analyses of the association between *Chlamydomytila psittaci* and ocular adnexal lymphoma and the response of ocular adnexal lymphoma to antibiotics. *Cancer*. 2007;110(4):809-815.
15. Bartley GB, Harris GJ. Adenoid cystic carcinoma of the lacrimal gland: is there a cure...yet? *Ophthalm Plast Reconstr Surg*. 2002;18(5):315-318.
16. Tse DT, Benedetto P, Dubovy S, Schiffman JC, Feuer WJ. Clinical analysis of the effect of intraarterial cytoreductive chemotherapy in the treatment of lacrimal gland adenoid cystic carcinoma. *Am J Ophthalmol*. 2006;141(1):44-53.
17. Bernardini FP, Devoto MH, Croxatto JO. Epithelial tumors of the lacrimal gland: an update. *Curr Opin Ophthalmol*. 2008;19(5):409-413.
18. Rootman J. Neoplasia. In: *Diseases of the Orbit: A Multidisciplinary Approach*, 2nd ed. Philadelphia, PA: Lippincott Williams & Wilkins; 2003.
19. Léauté-Labrèze C, Dumas de la Roque E, Hubiche T, Boralevi F, Thambo JB, Taïeb A. Propranolol for severe hemangioma of infancy. *N Engl J Med*. 2008;358(24):2649-2651.
20. Jost SC, Ackerman JW, Garbow JR, Manwaring LP, Gutmann DH, McKinstry RC. Diffusion-weighted and dynamic contrast-enhanced imaging as markers of clinical behavior in children with optic pathway glioma. *Pediatr Radiol*. 2008;38(12):1293-1299.
21. Wilhelm H. Primary optic nerve tumours. *Curr Opin Neurol*. 2009;22(1):11-18.
22. Vanderveen DK, Nihalani BR, Barron P, Anderson RL. Optic nerve sheath fenestration for an isolated optic nerve glioma. *J AAPOS*. 2009;13(1):88-90.
23. Peyrl A, Azizi A, Czech T, et coll. Tumor stabilization under treatment with imatinib in progressive hypothalamic-chiasmatic glioma. *Pediatr Blood Cancer*. 2009;52(4):476-480.
24. Harold Lee HB, Garrity JA, Cameron JD, Strianese D, Bonavolontà G, Patrinely JR. Primary optic nerve sheath meningioma in children. *Surv Ophthalmol*. 2008;53(6):543-558.
25. Lazaridou MN, Nabili S, Lavy T. Orbital rhabdomyosarcoma masquerading as a mucocele. *J Pediatr Ophthalmol Strabismus*. 2008;45(5):306-308.
26. Hul WW, Beverly Raney R. Orbital metastasis in patients with rhabdomyosarcoma: case series and review of the literature. *J Pediatr Hematol Oncol*. 2006;28(10):684-687.

*Les auteurs déclarent qu'ils n'ont aucune divulgation à faire en relation avec le contenu de cette publication.*

Les avis de changement d'adresse et les demandes d'abonnement pour *Ophthalmologie – Conférences Scientifiques* doivent être envoyés par la poste à l'adresse C.P. 310, Succursale H, Montréal (Québec) H3G 2K8 ou par fax au (514) 932-5114 ou par courrier électronique à l'adresse [info@snellmedical.com](mailto:info@snellmedical.com). Veuillez vous référer au bulletin *Ophthalmologie – Conférences Scientifiques* dans votre correspondance. Les envois non distribuables doivent être envoyés à l'adresse ci-dessus. Poste-publications #40032303

*La version française a été révisée par le professeur Pierre Lachapelle, Montréal.*

L'élaboration de cette publication a bénéficié d'une subvention à l'éducation de  
**Novartis Pharmaceuticals Canada Inc.**

© 2009 Département d'ophtalmologie et des sciences de la vision, Faculté de médecine, Université de Toronto, seul responsable du contenu de cette publication. Édition : SNELL Communication Médicale Inc. avec la collaboration du Département d'ophtalmologie et des sciences de la vision, Faculté de médecine, Université de Toronto. <sup>MD</sup>*Ophthalmologie – Conférences scientifiques* est une marque déposée de SNELL Communication Médicale Inc. Tous droits réservés. L'administration d'un traitement thérapeutique décrit ou mentionné dans *Ophthalmologie – Conférences scientifiques* doit toujours être conforme aux renseignements d'ordonnance approuvés au Canada. SNELL Communication Médicale se consacre à l'avancement de l'éducation médicale continue de niveau supérieur.