

Ophthalmologie^{MD}

Conférences scientifiques

MAI 2010
Volume 8, numéro 2

COMPTE RENDU DES CONFÉRENCES
SCIENTIFIQUES DU DÉPARTEMENT
D'OPHTALMOLOGIE ET
DES SCIENCES DE LA VISION,
FACULTÉ DE MÉDECINE,
UNIVERSITÉ DE TORONTO

Traumatisme des voies lacrymales chez l'adulte

PAR JEFFREY JAY HURWITZ, M.D., FRCPC

Selon la Société canadienne d'ophtalmologie, au moins 100 000 Canadiens souffrent d'une blessure oculaire accidentelle chaque année¹. Les données du Registre des blessures oculaires des États-Unis (*United States Eye Injury Registry*) indiquent que près du tiers (31 %) des blessures oculaires sont causées par un objet émoussé, suivi d'un objet tranchant (18 %) et d'un accident d'automobile (9 %)². Dans le numéro de novembre/décembre 2008 d'*Ophthalmologie Conférences scientifiques*, les D^{rs} Kim Jebod Singh et Dan DeAngelis ont examiné le traumatisme oculo-plastique pédiatrique et notamment les lacérations canaliculaires³. Les lacérations canaliculaires chez l'enfant sont souvent très différentes de celles survenant chez l'adulte sur le plan de l'étiologie, du diagnostic et de la prise en charge. Dans le présent numéro d'*Ophthalmologie Conférences scientifiques*, nous examinons le traumatisme des voies lacrymales chez l'adulte.

Le traumatisme des voies lacrymales chez l'adulte peut être divisé en deux groupes : le traumatisme canaliculaire (tissu mou) et le traumatisme du sac/conduit lacrymal (fracture osseuse).

Le traumatisme canaliculaire chez l'adulte

Le traumatisme canaliculaire chez l'adulte peut être dû à une lacération par un objet tranchant ou émoussé ou à une avulsion avec ou sans lacération cutanée, où le canalicule est déchiré. Chez un patient présentant une lacération de la paupière inférieure, que le canalicule soit atteint ou non, il faut toujours déterminer si une partie de la paupière manque. Lorsqu'une partie de la paupière manquante est retrouvée, elle peut être stérilisée et recousue dans sa position initiale. Si on ne peut pas la retrouver, la paupière doit être réparée avec des lambeaux ou des greffons, comme c'est le cas dans la reconstruction après l'ablation d'une tumeur palpébrale.

Tableau clinique

Le patient présentant une lacération palpébrale se présente généralement aux urgences, mais il peut se présenter également dans une clinique ou un cabinet médical. Dans de nombreux cas, les lacérations palpébrales surviennent à la suite d'une consommation excessive d'alcool, ainsi qu'à la suite de chutes, en particulier chez les patients frêles et/ou âgés. Si l'on envisage une intervention chirurgicale, il faut évaluer l'état général du patient. Il faut déterminer si la lacération doit être réparée, quand elle doit être réparée, et si elle peut être réparée dans le cabinet médical, une salle d'opérations mineures ou dans la salle d'opération principale de l'hôpital. Il est important de déterminer si les deux canalicules sont bloqués, ou s'il s'est produit une avulsion du canalicule commun.

Les raisons de la réparation d'une lacération canaliculaire sont fonctionnelles et esthétiques. D'un point de vue fonctionnel, il convient de déterminer si la non-réparation du canalicule entraînerait des larmoiements problématiques, et si une intervention est nécessaire. Il est important de se rappeler que la sécrétion lacrymale diminue avec l'âge. À l'âge de 80 ans, elle n'est que de 20 % de celle à l'âge de 20 ans (Figure 1)⁴. Par conséquent, un patient âgé peut ne pas présenter de larmoiements si la lacération canaliculaire n'est pas réparée.

Facteurs physiologiques

Les larmes passent à travers les canalicules supérieur et inférieur. Environ 50 à 60 % des larmes passent à travers le canalicule inférieur, et 40 à 50 % passent à travers le canalicule supérieur⁵. Cependant, il existe une forte variabilité interpatient de ces taux. L'écoulement des larmes à travers les canalicules est garanti par l'intégrité du point lacrymal, la position normale du point lacrymal contre la paupière opposée, l'intégrité de l'ampoule et le fonctionnement normal de la pompe lacrymale. Il dépend également du clignement de la paupière et il est bien connu que dans le cas d'une paralysie faciale, les larmes peuvent ne pas s'écouler de l'orifice palpébral même si l'appareil lacrymal est perméable et anatomiquement normal.



FACULTY OF MEDICINE
University of Toronto



Département
d'ophtalmologie et des
sciences de la vision

Département d'ophtalmologie
et des sciences de la vision
Jeffrey Jay Hurwitz, M.D., Rédacteur
Professeur et président
Martin Steinbach, Ph.D.
Directeur de la recherche

The Hospital for Sick Children
Elise Heon, M.D.
Ophtalmologiste en chef

Mount Sinai Hospital
Jeffrey J. Hurwitz, M.D.
Ophtalmologiste en chef

Princess Margaret Hospital
(Clinique des tumeurs oculaires)
E. Rand Simpson, M.D.
Directeur, Service d'oncologie oculaire

St. Michael's Hospital
Alan Berger, M.D.
Ophtalmologiste en chef

Sunnybrook Health Sciences Centre
William S. Dixon, M.D.
Ophtalmologiste en chef

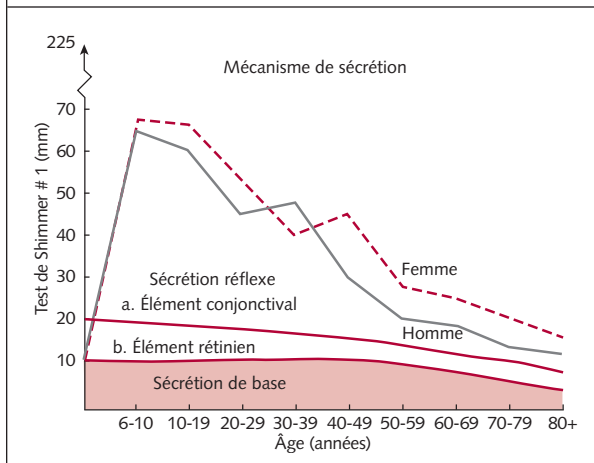
University Health Network
Toronto Western Hospital Division
Robert G. Devenyi, M.D.
Ophtalmologiste en chef

Département d'ophtalmologie
et des sciences de la vision
Faculté de médecine
Université de Toronto
60 Murray St.
Bureau 1-003
Toronto (Ontario) M5G 1X5

Le contenu rédactionnel d'*Ophthalmologie – Conférences scientifiques* est déterminé exclusivement par le Département d'ophtalmologie et des sciences de la vision, Faculté de médecine, Université de Toronto.

Disponible sur Internet à : www.ophtalmologieconferences.ca

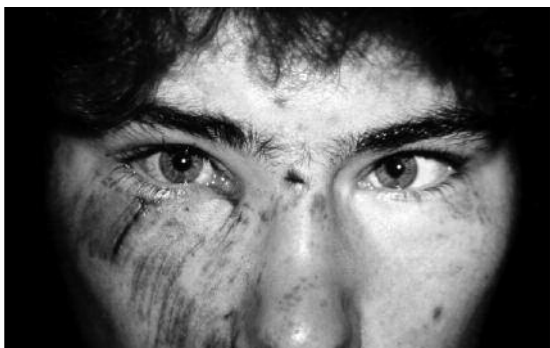Figure 1 : La sécrétion des larmes diminue exponentiellement avec l'âge⁴.



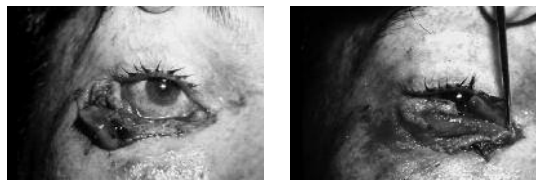Évaluation du patient

Lorsque l'état général du patient a été évalué, on peut alors se concentrer sur les structures oculaires et péri-oculaires. Lorsqu'on a établi que le globe est indemne, il faut examiner les lacérations. S'il existe une lacération de la partie médiale des paupières jusqu'au point lacrymal, une lacération canaliculaire doit être soupçonnée. Un arrondissement de l'angle du canthus médial peut également suggérer une avulsion du canalicule commun (Figure 2). On devrait essayer de saisir les lambeaux de la paupière déchirée pour voir s'ils peuvent être repositionnés et suturés ultérieurement (Figures 3a-b). L'irrigation des voies lacrymales par chacun des points lacrymaux permet ensuite d'établir si elles sont perméables jusqu'au nez. Si le canalicule est sectionné (Figure 4), il faut tenter d'identifier l'extrémité médiale sectionnée du canalicule de façon à pouvoir le réparer. Dans le cas d'une lacération du canalicule inférieur, l'irrigation du canalicule supérieur peut révéler que le liquide d'irrigation est drainé par l'extrémité médiale du canalicule inférieur ainsi que dans le nez. Pour irriguer, on utilise une solution saline, de l'eau contenant des bulles d'air, un produit visco-élastique coloré avec de la fluorescéine ou un collyre stéroïde de couleur blanche. Le produit visco-élastique à la fluo-

Figure 2 : Patient présentant une lacération du canalicule inférieur et un arrondissement du canthus médial.



Figures 3a-b : Patient présentant une lacération du canalicule inférieur et des lacérations de pleine épaisseur de la paupière inférieure avant (a) et après (b) que les lambeaux palpébraux soit remis en place.



rescéine a l'avantage de colorer l'extrémité médiale sectionnée du canalicule.

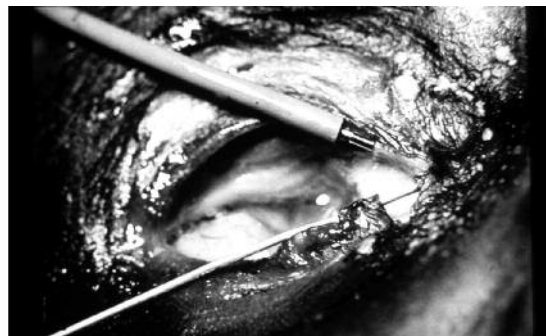Choix du moment de l'intervention chirurgicale

Si le patient est sous l'influence de l'alcool et ne collabore pas, il n'y a aucun mal à attendre un meilleur moment pour réaliser l'intervention chirurgicale, et même à la reporter de quelques jours. Le report de l'intervention d'au moins un jour après la blessure conjugué à l'application de compresses de glace permet à l'enflure de diminuer et l'extrémité médiale sectionnée devient souvent plus avasculaire et visible à la lampe à fente ou à la loupe opératoire. Chez les adultes, nous préférons ne pas réaliser ces interventions au milieu de la nuit, mais attendre que toutes les installations soient disponibles et maximisées pendant la journée. Si un canalicule est lacéré chez un adulte, la réparation peut être réalisée généralement dans le cabinet médical du médecin ou dans une salle d'opérations mineures. Si les deux canalicules ou le canalicule commun sont lacérés, il est généralement préférable d'opérer ces patients dans la salle d'opération où une dacryocystorhinostomie (DCR) peut être réalisée ainsi qu'une réanastomose canalicule-sac lacrymal si l'on juge qu'elle est nécessaire⁶.

Réparation canaliculaire

Anesthésie. La réparation de lacérations canaliculaires peut être réalisée généralement dans le cabinet médical ou dans une salle d'opérations mineures sous anesthésie locale. L'intervention est plus facile si l'extrémité médiale sectionnée du canalicule inférieur est visible à l'examen à la lampe à fente. Il n'est généralement pas nécessaire d'utiliser la salle d'opération principale, sauf pour le traite-

Figure 4 : Spécimen cadavérique montrant une lacération du canalicule inférieur. L'instrument dans le canalicule inférieur identifie l'extrémité médiale et latérale sectionnée. Il y a également une seringue dans le point lacrymal supérieur.



ment d'un canalicule commun lacéré, où une sédation consciente ou une anesthésie générale sont nécessaires.

Identification de l'extrémité médiale sectionnée lors de l'intervention chirurgicale. Si l'extrémité médiale sectionnée ne peut pas être localisée, on peut insérer une sonde en queue de cochon de Worst dans le canalicule sain et elle ressortira par l'autre canalicule⁷. Cependant, l'utilisation de cette sonde est controversée, car cette méthode entraîne un risque de lésion du canalicule sain ou du canalicule commun pour réparer une seule déchirure canaliculaire. Les raisons pour ne pas y avoir recours sont doubles. Tout d'abord même si la réparation de la lacération est un échec, chez de nombreux patients, les larmes pourront quand même être drainées par le canalicule sain, le canalicule commun, le sac lacrymal, le conduit lacrymal et dans le nez, ce qui montre que ces structures ne sont pas lésées malgré l'obstruction canaliculaire. Deuxièmement, même si le patient présente des larmoiements après une réparation infructueuse du canalicule inférieur, il a été démontré que dans la plupart des cas, une DCR seule permettra de drainer les larmes par le canalicule supérieur vers le nez sans nécessiter la pose d'une prothèse permanente (i.e. tube de dérivation de Jones)⁸. Si l'on ne parvient pas à localiser l'extrémité médiale sectionnée du canalicule en introduisant pour la première fois une sonde en queue de cochon (sans orifice pour l'insertion du fil de suture et sans barbelures tranchantes à son extrémité), il est probablement préférable de renoncer à la réparation canaliculaire et de se contenter de suturer la paupière inférieure. La paupière inférieure sera donc en étroit contact avec le globe de façon à ce que lors de la fermeture, elle soit bien apposée à la paupière supérieure. Les larmes pourront ainsi être drainées.

Sutures canaliculaires. Dans la littérature, la question de savoir si l'on devrait suturer les extrémités du canalicule lacéré et/ou introduire un tube est controversée. Il est conseillé de tenter de suturer les extrémités du canalicule lacéré ; 1 à 3 sutures avec un fil de suture en catgut ou en polyglactine 7-0 ou 8-0 devraient être suffisantes.

Tubes. On peut utiliser des tubes monocanaliculaires et bicanaliculaires. Il est plus difficile de mettre en place un tube bicanaliculaire dans le cabinet médical ou dans une salle d'opérations mineures et cette intervention nécessite souvent une anesthésie générale. En outre, l'insertion d'un tube bicanaliculaire entraîne un risque de lésion du canalicule sain. Les tubes bicanaliculaires forment une

boucle au canthus interne et passent dans le nez (Figure 5). S'il est nécessaire d'utiliser une sonde en queue de cochon, il faut placer le tube en boucle dans les canalicules supérieur et inférieur en faisant un nœud au canthus interne, où les tubes sont attachés ensemble. Il est souvent utile d'entourer le nœud d'un fil souple non absorbable. Le nœud est positionné au niveau du canthus interne. Cette intubation « annulaire » peut être utile, mais il est fréquent que le nœud irrite l'œil. Il est plus facile de laisser l'intubation bicanaliculaire en place pendant plus longtemps que cela est nécessaire pour une intubation annulaire.

Si l'extrémité médiale sectionnée peut être localisée, il est beaucoup plus facile d'insérer un tube monocanaliculaire. Les tubes monocanaliculaires sont très utiles et sont dotés d'une collerette qui se loge dans le point lacrymal. L'extrémité distale du tube peut être coupée de façon à ce qu'il puisse se mettre en place dans le point lacrymal sans qu'il soit nécessaire de le faire passer dans le nez. Ces tubes peuvent être laissés en place pendant de nombreuses semaines, ils sont solides, mais ne drainent pas les larmes. Des tubes creux en Teflon[®] permettant de drainer les larmes, peuvent être utilisés. Ces tubes peuvent être suturés jusqu'au point lacrymal. Cependant, ils ne sont pas commercialisés⁹.

Lacérations des canicules supérieur et inférieur. On peut tenter d'introduire les tubes monocanaliculaires dans les canicules supérieur et inférieur s'il est possible de localiser l'extrémité ou les extrémités médiales sectionnées. Cependant, l'extrémité médiale sectionnée dans une lacération des canicules supérieur et inférieur aura tendance à se rétracter médialement et il est alors très difficile de la localiser. Par conséquent, il est souvent préférable de réaliser cette intervention dans la salle d'opération où l'on peut ouvrir le sac lacrymal, et il est alors plus facile d'identifier l'extrémité ou les extrémités médiales sectionnées. Ces cas nécessitent généralement une intubation bicanaliculaire.

Obstruction ou avulsion du canalicule commun. Les patients présentant une obstruction au niveau du canalicule commun (Figure 6) doivent être opérés généralement dans la salle d'opération pour qu'une anastomose puisse être réalisée de la partie latérale de la lacération à l'extrémité médiale. Il est souvent nécessaire de réaliser une DCR conjointement (Figure 7). Cette intervention est appelée une canaliculodacryocystorhinostomie¹⁰.

Une *oblitération canaliculaire totale* est très rare dans le cas d'un traumatisme, à moins qu'un segment important du

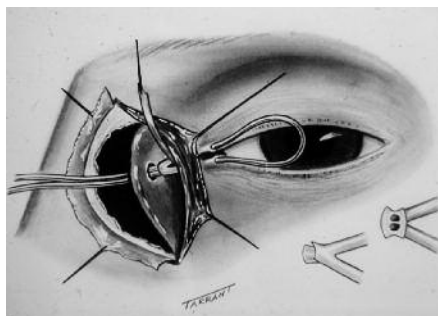
Figure 5 : Tube bicanaliculaire après une réparation du canalicule inférieur.

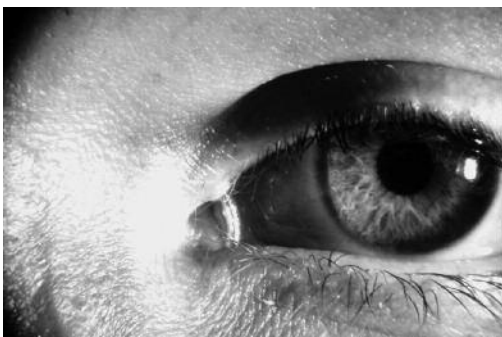

Figure 6 : Un dacrycystogramme montrant une obstruction au niveau du canalicule commun du côté gauche après un traumatisme.

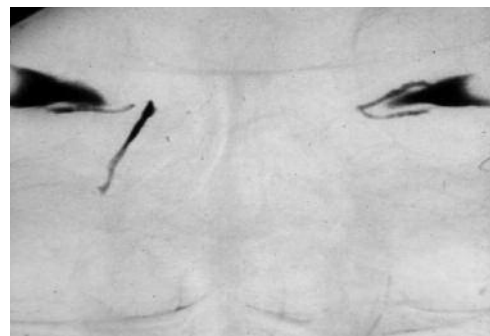

Figure 7 : Diagramme montrant une double anastomose : l'une entre le canalicule commun et le sac lacrymal, et l'autre entre le sac lacrymal et la muqueuse nasale. Illustration: avec la permission de Monsieur Terry Terrant.



canthus médial, incluant les canalicules supérieur et inférieur, présente une avulsion. Dans ce cas, il est probablement préférable de réparer les lacérations en vue d'insérer un tube de dérivation de Lester Jones¹¹ soit en même temps que la réparation de la lacération (si l'enflure est minime) soit à une date ultérieure (Figure 8).

Message à retenir (Tableau 1)

La réparation d'un canalicule lacéré n'est pas urgente. La paupière doit être méticuleusement réparée. La suture directe de l'extrémité sectionnée du canalicule est conseillée, de même que la mise en place d'un tube temporaire. Dans la mesure du possible, les tubes doivent être maintenus en place pendant au moins 6 semaines et de façon optimale, pendant 3 mois. Si l'on ne peut pas réparer un canalicule lacéré, il faut abandonner la tentative et réparer méticuleusement la paupière. Dans ce cas, chez de nombreux patients, le drainage se fera correctement par le canalicule sain et ceux-ci n'auront pas de problèmes de larmoiements.

Fractures naso-ethmoïdales (déchirures sac-conduit)

Un traumatisme de la région naso-ethmoïdale peut être direct (déchirure ou évulsion) ou indirect

Figure 8 : Diagramme montrant une double anastomose : l'une entre le canalicule commun et le sac lacrymal, et l'autre entre le sac lacrymal et la muqueuse nasale. Illustration: avec la permission de Monsieur Terry Terrant.

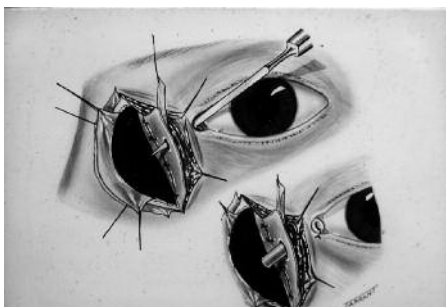


Tableau 1 : Messages à retenir

Réparation du canalicule

- Non urgente – réparer la paupière
- Suture directe
- Tube – monocanaliculaire, bicanaliculaire

Fracture de l'étage moyen de la face

- Réduction ouverte et fixation interne
- Retirer les fragments osseux du système lacrymal
- Intuber uniquement en cas de lacérations
- Attendre 3 à 4 mois pour réaliser une dacryocystorhinostomie

(compression de l'os ou compression des tissus). Le conduit nasolacrymal s'étend du sac nasolacrymal au canal nasolacrymal osseux qui débouche dans le méat inférieur (Figure 9). Le patient présente souvent des fractures multiples, et il est important de déterminer si le complexe naso-ethmoïdal est atteint.

Examen du patient

Les patients qui présentent des fractures naso-ethmoïdales ont souvent eu un accident de véhicule automobile ou d'autres formes de traumatisme sévère. Lorsque l'on a déterminé l'état général de santé du patient, on procède souvent à la réparation. Il est surprenant que dans ces cas, malgré les apparences, il est très fréquent que le système lacrymal n'ait pas subi de lésions sévères. Bien qu'il puisse être généralement pratiquement impossible d'identifier le système lacrymal dans certains de ces cas sévères (Figure 10), on peut souvent identifier le canal nasolacrymal et déterminer s'il a été lacéré (Figure 11). La présence d'un télécanthus est associée à un risque plus élevé d'évulsion lacrymale avec une discontinuité du système lacrymal.

Traitement du système lacrymal

Il est utile de retirer les fragments osseux et de tissu mou du canal nasolacrymal pour déterminer si ce dernier a été sectionné transversalement. Si tel est le cas, il est raisonnable d'introduire un tube canaliculaire dans chacun des canalicules jusqu'aux extrémités de la lacération et dans le nez. Cependant, le tissu mou du système

Figure 9 : Diagramme du système nasolacrymal montrant le segment interosseux des voies de drainage.

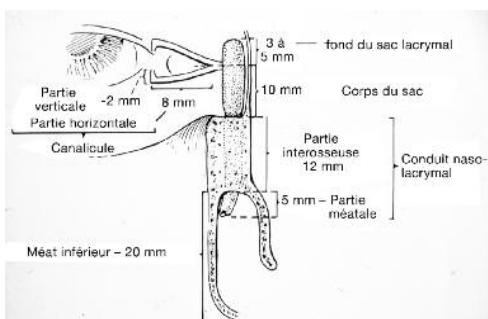
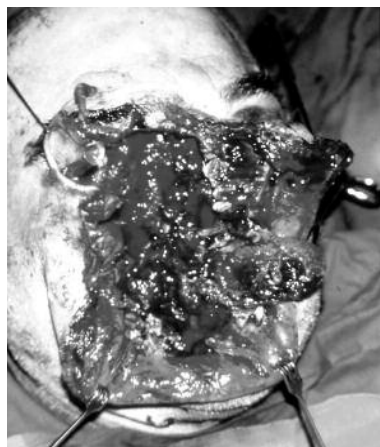

Figure 10: Exposition chirurgicale de la face après un traumatisme massif. L'identification du système nasolacrimal est difficile.



lacrymal est souvent très résistant et la plupart du temps, il n'est pas déchiré. L'intubation prophylactique du système peut faire plus de mal que de bien. Une DCR n'est absolument pas indiquée dans les cas aigus.

Traitement retardé de l'obstruction du sac lacrymal après un traumatisme naso-ethmoïdal

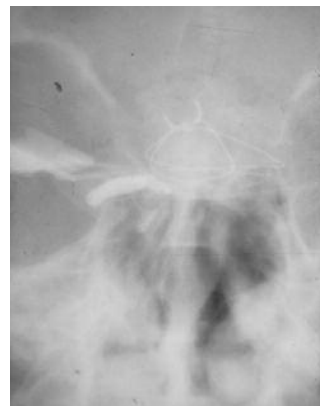La plupart du temps, les réparations osseuses ont été réalisées à l'aide de plaques et de vis. Idéalement, il faudrait probablement les laisser en place pendant au moins 4 mois avant leur retrait, de façon à éviter un mauvais alignement osseux. La dacrycystite et l'impossibilité qui en découle d'un seringage du canal lacrymal doit être traitée avec des antibiotiques pendant la phase précoce. Le traitement doit être conservateur et il faut éviter d'opérer le patient pendant quelques mois après la réparation du traumatisme. Il est souvent utile de réaliser un dacrycystographe afin de pouvoir voir la position du sac lacrymal (Figure 12) et d'identifier les plaques et les vis qui ont été insérées (Figure 13).

La réparation des voies lacrymales peut être réalisée par une DCR par voie externe ou endonasale. Si l'on a

Figure 11: Une fracture de l'étage moyen de la face où il est possible d'identifier le système de drainage lacrymal non sectionné.




Figure 12: Dacrycystogramme après un traumatisme facial et réparation avec des fils d'acier. Déplacement supéro-latéral du sac lacrymal droit.



recours à la voie externe, on doit identifier le matériel de consolidation (Figure 14) et souvent le couper avec un coupe-fil orthodontique afin de permettre l'accès pour réaliser une ostéotomie et effectuer une anastomose. Dans les cas sévères, on devrait probablement laisser un tube silastique bicanalculaire en place pendant environ 3 mois. Le taux de succès des DCR dans les cas où l'intervention a été retardée est extrêmement élevé¹². L'insertion d'un tube de Jones n'est pas nécessaire, à moins qu'il y ait une oblitération des canalicules supérieur et inférieur.

Une approche endonasale peut être adoptée si l'anatomie nasale est préservée et si le sac lacrymal n'est pas trop fibreux. L'adoption d'une approche endonasale nécessite de retirer le matériel de consolidation régionale. L'insertion d'un tube bicanalculaire est également conseillée pendant environ 3 mois.

Message à retenir (Tableau 1)

Les multiples fractures faciales doivent être traitées par une réduction ouverte et une fixation interne avec

Figure 13: Identification radiologique de plaques et de vis après la réparation d'une fracture de l'étage moyen de la face.

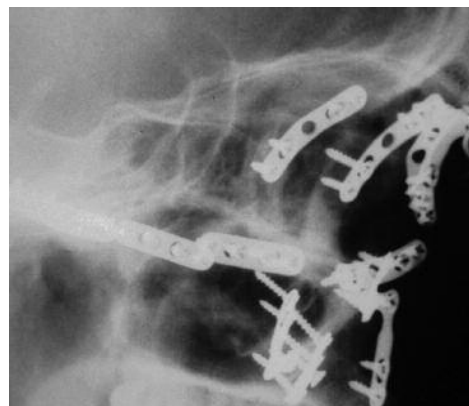
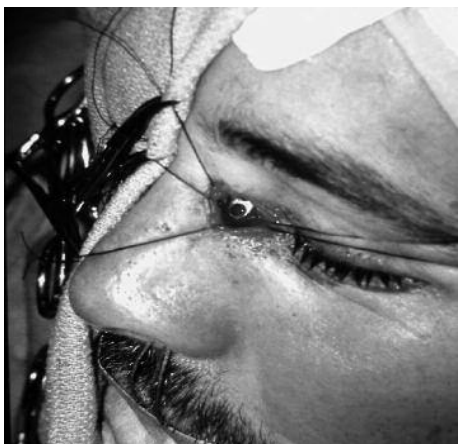
Figure 14: Identification du matériel de consolidation (plaques et vis) durant une dacryocystorhinostomie externe.



des os et autres fragments de tissus mous retirés du système lacrymal. Le système lacrymal ne doit être intubé que s'il est lacéré. Si le système lacrymal demeure obstrué après l'intervention, une DCR peut être réalisée par voie externe ou endonasale dans un délai optimal de 3 à 4 mois après la réparation du traumatisme.

Références

1. Canadian Ophthalmological Society. *Eye Injury Registry*. Disponible à : <http://www.eyesite.ca/english/program-and-services/eye-injury-registry.htm>. Date de consultation : 14 mai 2010.
2. United States Eye Injury Registry. *Source of Eye Injury*. Disponible à : <http://www.useironline.org/images/source.jpg>. Date de consultation : 14 mai 2010.
3. Jebodhsingh J, DeAngelis DD. Aspects of pediatric oculoplastics trauma: floor fracture and canaliculalacerations. *Ophthalmology Rounds*. 2008;6(6):1-6.
4. Hurwitz JJ. Lacrimal physiology. Dans : Hurwitz JJ (réd.). *The Lacrimal System*. Philadelphie (PA): Lippincott-Raven Press; 1996.
5. Rabinovitch J, Hurwitz JJ, Chin-Sang H. Quantitative evaluation of canaliculal flow using lacrimal scintillography. *Orbit*. 1984;3(4):263-266.
6. Doucet TW, Hurwitz JJ. Canaliculodacryocystorhinostomy in the treatment of canaliculal obstruction. *Arch Ophthalmol*. 1982;100(2):306-309.
7. Worst JGF. Method for reconstructing torn lacrimal canaliculus. *Am J Ophthalmol*. 1962;53:520-522.
8. Jones BR, Corrigan MJ. Obstruction of the lacrimal canaliculi. Dans : Rycroft PV (réd.). *Corneo-Plastic Surgery: Proceedings of the Second International Corneo-Plastic Conference*. Londres (R.-U.): Pergamon Press; 1969. Pages 101-111.
9. Hurwitz JJ. Teflon tubes for stenting and bypassing the lacrimal drainage pathways. *Ophthalmic Surg*. 1989;20(12):855-859.
10. Rodgers KJA, Hurwitz JJ. A simplified canaliculodacryocystorhinostomy. *Orbit*. 1983;2(4):231-234.
11. Jones LT. The cure of epiphora due to canaliculal disorders, trauma, and surgical failures on the lacrimal passages. *Trans Am Acad Ophthalmol Otolaryngol* 1962;66:506-524.
12. Hurwitz JJ. Lacrimal trauma. Dans : Hurwitz JJ (réd.). *The Lacrimal System*. Philadelphie (PA): Lippincott-Raven Press; 1996.

Réunion scientifique à venir

16 au 19 octobre 2010

2010 Joint Meeting of the American Academy of Ophthalmology and the Middle East Africa Council of Ophthalmology

Chicago, Illinois

RENSEIGNEMENTS :

Site Web : http://www.aao.org/meetings/annual_meeting

Courriel : meetings@aoa.org

Tél. : (415) 447-0320

Université de Toronto Département d'Ophtalmologie et des sciences de la vision

Événement à venir

4 au 5 décembre 2010

Update in Ophthalmology 2010

CNIB Centre, 1929 Bayview Ave.

Toronto, Ontario

Pour de plus amples renseignements :

Bureau d'éducation permanente
et de développement professionnel
Faculté de médecine, Université de Toronto

Tél.: (416) 978-2719/1 888 512-8173

Fax : (416) 946-7028

Courriel : info-OPT1002@cepdtoronto.ca

Website: www.cepd.utoronto.ca

Le Dr Hurwitz déclare qu'il n'a aucune divulgation à faire en association avec le contenu de cette publication.

Les avis de changement d'adresse et les demandes d'abonnement pour *Ophthalmologie – Conférences Scientifiques* doivent être envoyés par la poste à l'adresse C.P. 310, Succursale H, Montréal (Québec) H3G 2K8 ou par fax au (514) 932-5114 ou par courrier électronique à l'adresse info@snellmedical.com. Veuillez vous référer au bulletin *Ophthalmologie – Conférences Scientifiques* dans votre correspondance. Les envois non distribuables doivent être envoyés à l'adresse ci-dessus. Poste-publications #40032303

La version française a été révisée par le professeur Pierre Lachapelle, Montréal.

L'élaboration de cette publication a bénéficié d'une subvention à l'éducation de
Novartis Pharmaceuticals Canada Inc.

© 2010 Département d'ophtalmologie et des sciences de la vision, Faculté de médecine, Université de Toronto, seul responsable du contenu de cette publication. Édition : SNELL Communication Médicale Inc. avec la collaboration du Département d'ophtalmologie et des sciences de la vision, Faculté de médecine, Université de Toronto. ^{MD}*Ophthalmologie – Conférences scientifiques* est une marque déposée de SNELL Communication Médicale Inc. Tous droits réservés. L'administration d'un traitement thérapeutique décrit ou mentionné dans *Ophthalmologie – Conférences scientifiques* doit toujours être conforme aux renseignements d'ordonnance approuvés au Canada. SNELL Communication Médicale se consacre à l'avancement de l'éducation médicale continue de niveau supérieur.