

# Ophthalmologie<sup>MD</sup>

## Conférences scientifiques

COMPTE RENDU DES CONFÉRENCES  
SCIENTIFIQUES DU DÉPARTEMENT  
D'OPHTALMOLOGIE ET  
DES SCIENCES DE LA VISION,  
FACULTÉ DE MÉDECINE,  
UNIVERSITÉ DE TORONTO

### Mise à jour sur la prise en charge de la dégénérescence maculaire liée à l'âge (DMLA) Partie I – DMLA néovasculaire

PAR MICHAEL H. BRENT, M.D., FRCSC

La dégénérescence maculaire liée à l'âge (DMLA) continue d'être la cause principale de perte sévère de vision en Amérique du Nord et dans les pays développés<sup>1</sup>. Environ 17 000 nouveaux cas de DMLA néovasculaire et 180 000 cas d'atrophie géographique (forme sèche) sont enregistrés chaque année au Canada<sup>2</sup>. Cette discussion sur la DMLA sera présentée en deux parties dans *Ophthalmologie – Conférences scientifiques*. La partie I, dans ce numéro, est axée sur les nouvelles approches pour prendre en charge la DMLA néovasculaire ainsi que sur les thérapies potentielles qui se profilent à l'horizon. La partie 2, dans le numéro suivant, traitera des nouvelles connaissances sur les aspects génétiques de la DMLA et fournira également une mise à jour des études visant à ralentir l'évolution de la forme sèche de DMLA vers sa forme néovasculaire.

La prise en charge de la DMLA néovasculaire a évolué à une vitesse sans précédent depuis la dernière fois que ce thème a été traité dans *Ophthalmologie – Conférences scientifiques*<sup>3</sup> et les résultats visuels sont encourageants. Avec l'avènement de la Macular Photocoagulation Study dans les années 1980, le résultat était considéré comme un succès si la perte d'acuité visuelle était <30 lettres. Lorsque la thérapie photodynamique (PDT) à la vertéporfine a été mise au point en 2000, on estimait que les résultats étaient un succès si la perte d'acuité visuelle était <15 lettres. Aujourd'hui, les injections intravitréennes anti-facteur de croissance vasculaire endothéliale (VEGF) non seulement maintiennent l'acuité visuelle, mais elles l'améliorent également chez les patients souffrant de DMLA néovasculaire. Il existe plusieurs approches à l'horizon qui peuvent également contribuer à la prise en charge de cette maladie redoutable.

#### Les anti-VEGF

La classe de médicaments la plus récente utilisée actuellement pour traiter la DMLA néovasculaire est conçue pour inactiver le VEGF. Cette protéine est sécrétée par les cellules de l'épithélium pigmentaire rétinien (EPR) et les cellules rétiniennees en réponse à l'ischémie, et a été identifiée comme un médiateur important de la néovascularisation. Le VEGF provoque l'angiogenèse, la perméabilité vasculaire et la chimiotaxie des cellules inflammatoires. Les inhibiteurs du VEGF utilisés pour les maladies ophtalmologiques ciblent les isoformes du VEGF-A et ont divers degrés de spécificité. Les inhibiteurs du VEGF actuellement disponibles sont administrés en injections intravitréennes, à des intervalles déterminés par leur demi-vie.

#### Pegaptanib sodique

Le pegaptanib sodique (Macugen<sup>®</sup>, Eyetech/OSI Pharmaceuticals) a été le premier anti-VEGF qui s'est avéré sûr et efficace pour traiter la DMLA néovasculaire<sup>5</sup>. Le pegaptanib est un aptamère spécifique du VEGF – un acide ribonucléique à 28 bases qui se lie à l'isoforme du VEGF-165 extracellulaire et bloque son activité. Il est hautement sélectif, avec une spécificité et une affinité élevées, et il est non immunogène. VISION (VEGF Inhibition Study in Ocular Neovascularization) est une étude clinique multicentrique randomisée, contrôlée, à double insu de détermination des doses qui a démontré l'innocuité et



FACULTY OF MEDICINE  
*University of Toronto*



Département  
d'ophtalmologie et des  
sciences de la vision

#### Département d'ophtalmologie et des sciences de la vision

Jeffrey Jay Hurwitz, M.D., Rédacteur  
*Professeur et président*  
Martin Steinbach, Ph.D.  
*Directeur de la recherche*

The Hospital for Sick Children  
Elise Heon, M.D.  
*Ophtalmologiste en chef*

Mount Sinai Hospital  
Jeffrey J. Hurwitz, M.D.  
*Ophtalmologiste en chef*

Princess Margaret Hospital  
(Clinique des tumeurs oculaires)  
E. Rand Simpson, M.D.  
*Directeur, Service d'oncologie oculaire*

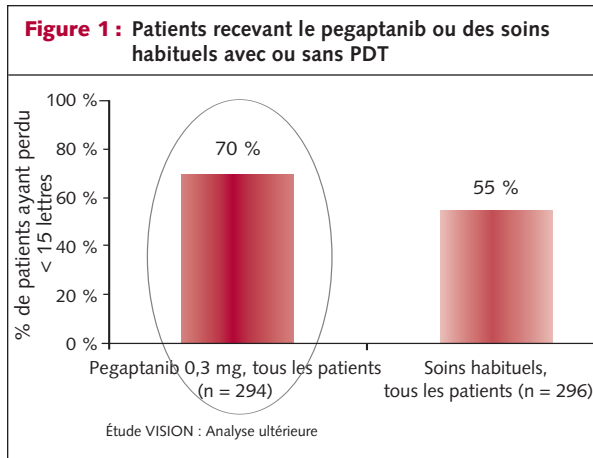
St. Michael's Hospital  
Alan Berger, M.D.  
*Ophtalmologiste en chef*

Sunnybrook Health Sciences Centre  
William S. Dixon, M.D.  
*Ophtalmologiste en chef*

The Toronto Hospital  
(Toronto Western Division and  
Toronto General Division)  
Robert G. Devenyi, M.D.  
*Ophtalmologiste en chef*

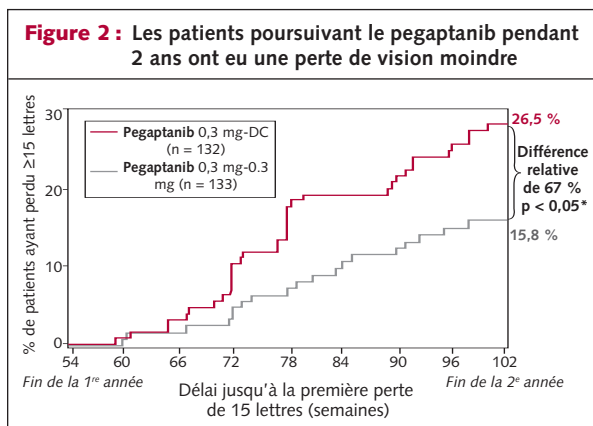
Département d'ophtalmologie  
et des sciences de la vision  
Faculté de médecine  
Université de Toronto  
60 Murray St.  
Bureau 1-003  
Toronto (Ontario) M5G 1X5

Le contenu rédactionnel d'*Ophthalmologie – Conférences scientifiques* est déterminé exclusivement par le Département d'ophtalmologie et des sciences de la vision, Faculté de médecine, Université de Toronto.



l'efficacité du pegaptanib. Les patients ont été assignés au hasard à une de trois doses différentes de pegaptanib administrée par injection intravitréenne comparativement à des soins habituels conjointement à une injection de placebo, initialement et toutes les 6 semaines pendant 48 semaines. À 1 an, 70 % des patients assignés à la dose de 0,3 mg de pegaptanib par voie intravitréenne n'ont perdu que < 15 lettres d'acuité visuelle comparativement à 55 % des patients dans le groupe ayant reçu des soins habituels (figure 1). En d'autres termes, un plus grand pourcentage de patients dans le groupe traité avec le pegaptanib a répondu au critère principal, c'est-à-dire a perdu moins de 15 lettres à l'échelle d'acuité visuelle par rapport au groupe ayant reçu des soins habituels.

Les patients ont été réassignés au hasard à un groupe poursuivant le traitement ou à un groupe arrêtant le traitement au cours de la deuxième année de l'étude. Les patients qui avaient poursuivi les injections intravitréennes toutes les 6 semaines avaient conservé le bénéfice du pegaptanib à 102 semaines. Les patients qui ont été assignés au groupe arrêtant les injections intravitréennes de pegaptanib après 1 an ont perdu davantage d'acuité visuelle au cours de la deuxième année (figure 2). Le pegaptanib s'est montré efficace pendant 2 ans peu importe le type de lésion (principalement classique, minimalement classique ou occulte), sa taille ou l'acuité visuelle initiale du patient.



DC – discontinué ; \* Valeur p nominale

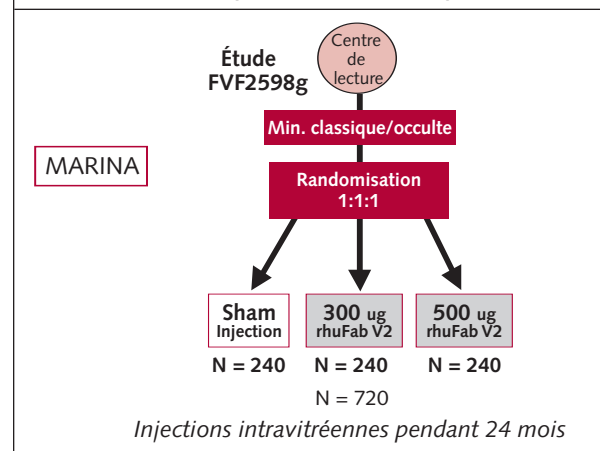
L'événement oculaire indésirable le plus grave a été l'endophtalmite, dont l'incidence était de 1,8 % durant la première année. Grâce à une modification de la procédure d'injection, à savoir la préinjection d'un antibiotique et de proviodine-iodine et l'utilisation d'un spéculum à paupières, d'un champ opératoire stérile et de gants stériles, l'incidence de l'endophtalmite a baissé à 0,7 % à la fin de la deuxième année. Le pegaptanib offrait la première alternative efficace à la PDT, avec des résultats similaires en termes d'acuité visuelle. Le pegaptanib avait l'avantage d'offrir une efficacité éprouvée pour tous les types et toutes les tailles de lésions. Son désavantage était la nécessité d'administrer des injections intravitréennes répétées toutes les 6 semaines, pendant au moins 2 ans, et possiblement à vie.

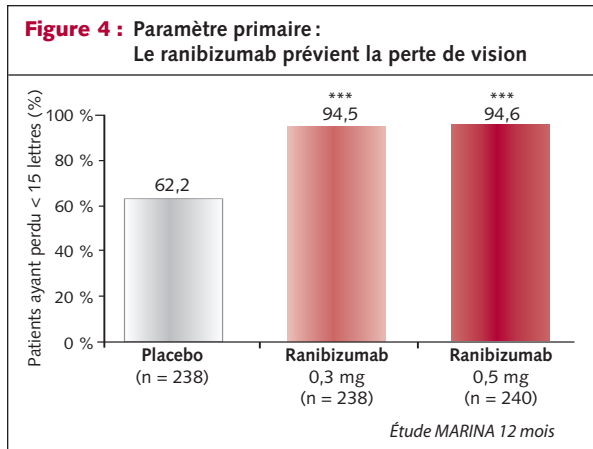
### Ranibizumab

Le ranibizumab (Lucentis<sup>®</sup>, Genetech/Novartis) est l'inhibiteur du VEGF le plus récent qui s'est avéré efficace dans les études cliniques pour traiter la DMLA néovasculaire. C'est un fragment de liaison anticorps-antigène (Fab) monoclonal humanisé recombinant qui lie et neutralise tous les isoformes biologiquement actifs du VEGF-A. MARINA<sup>6</sup> et ANCHOR<sup>7</sup> étaient toutes deux des études multicentriques prospectives, randomisées, à double insu et contrôlées avec injection de placebo d'une durée de 2 ans, qui évaluèrent l'innocuité, la tolérabilité et l'efficacité d'injections intravitréennes répétées de ranibizumab chez des patients atteints de DMLA néovasculaire. L'étude PIER était une étude de phase IIIb qui évalua si un moins grand nombre d'injections de ranibizumab pendant 1 an produisait un meilleur résultat en termes d'acuité visuelle que l'injection d'un placebo chez les témoins.

Dans l'étude MARINA (Minimally classic/occult trial of the Anti-VEGF antibody Ranibizumab in the treatment of Neovascular AMD), 716 patients présentant une néovascularisation sous-fovéale minimalement classique ou occulte ont été assignés au hasard selon un ratio de 1:1:1 au ranibizumab en injection intravitréenne de 0,3 mg ou de 0,5 mg ou à une inje-

**Figure 3 : Études sur le ranibizumab**  
Études de phase III – Min. classique/occulte



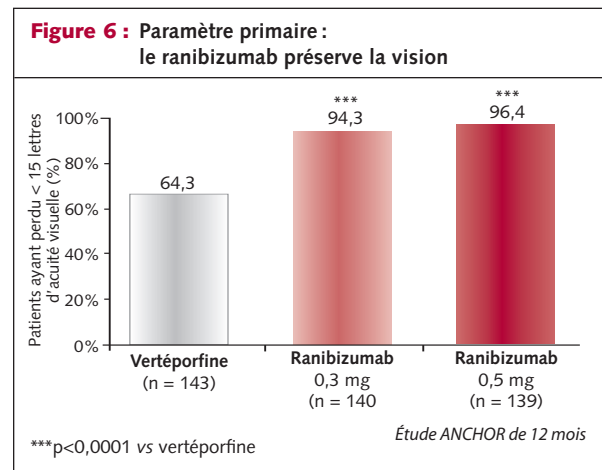
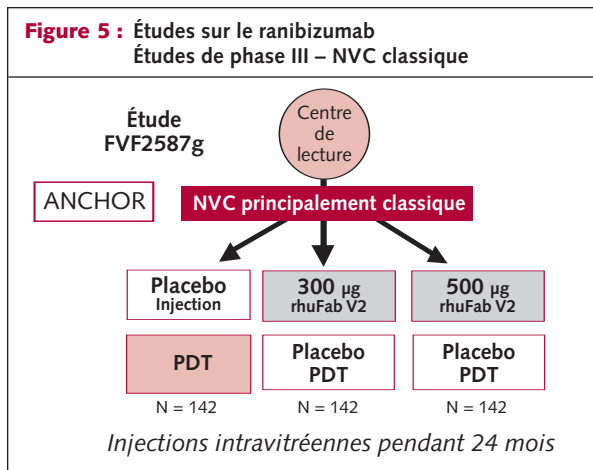


tion de placebo tous les mois, à raison de 24 injections au total pendant 2 ans (figure 3). Un traitement préalable par la PDT était un critère de non-admissibilité à l'étude. Après 1 an, près de 95 % des patients traités avec le ranibizumab avaient perdu < 15 lettres d'acuité visuelle comparativement à 62 % des patients du groupe placebo (figure 4). Les patients traités avec le ranibizumab ont gagné en moyenne 7 lettres d'acuité visuelle comparativement à la période initiale, alors que le groupe placebo a perdu en moyenne 10,5 lettres d'acuité visuelle. De plus, chez 34 % des patients traités avec la dose de 0,5 mg de ranibizumab, la vision s'est améliorée en gagnant  $\geq 15$  lettres. Quarante pour cent des patients traités avec le ranibizumab ont obtenu une vision 20/40 ou mieux à 12 mois. L'amélioration de l'acuité visuelle dans le groupe ayant reçu le ranibizumab s'est maintenue pendant les 24 mois, alors que l'on a noté une aggravation de la perte de vision dans le groupe placebo.

Dans l'étude *ANTI-VEGF antibody for treatment of predominantly classic CHORoidal neovascularisation* (ANCHOR), 423 patients atteints de néovascularisation sous-fovéale principalement classique ont été assignés au hasard selon un ratio de 1:1:1 au ranibizumab par voie intravitréenne à une dose de 0,3 mg ou de 0,5 mg tous les mois à raison de 24 injections au total pendant 2 ans, ou à la PDT initialement et tous les 3 mois au besoin pendant 2 ans, conformé-

ment aux lignes directrices (figure 5). Les patients traités par la PDT ont reçu une injection de placebo tous les mois pendant deux ans. Les patients assignés au hasard au ranibizumab ont reçu une PDT à l'aide d'un placebo initialement et tous les 3 mois au besoin, conformément aux lignes directrices standard. À 1 an, 96 % des patients traités par le ranibizumab 0,5 mg ont perdu < 15 lettres d'acuité visuelle, comparativement à 64 % des patients traités par la PDT (figure 6). On a noté un *gain* moyen de 11,3 lettres dans le groupe recevant la dose de 0,5 mg, comparativement à une *perte* moyenne de 9,5 lettres dans le groupe traité par la PDT. Dans le groupe recevant le ranibizumab 0,5 mg, 40 % des patients ont gagné  $\geq 15$  lettres d'acuité visuelle, comparativement à 6 % chez ceux traités par la PDT. Trente neuf pour cent des patients ayant reçu le ranibizumab à une dose de 0,5 mg sont parvenus à une acuité visuelle de 20/40 ou mieux comparativement à seulement 3 % des patients traités par la PDT.

Dans les études MARINA et ANCHOR, les événements oculaires indésirables graves les plus fréquents ont été observés chez < 1 % des patients et incluaient l'endophtalmite et l'uvéïte. Les événements indésirables systémiques graves étaient rares, avec une augmentation légèrement, mais non statistiquement significative de l'infarctus du myocarde (IM) et des événements vasculaires cérébraux dans le groupe recevant le ranibizumab. Le ranibizumab a été associé à des effets bénéfiques anatomiques précoces, avec une réduction de l'épaisseur rétinienne centrale le 7<sup>e</sup> jour, mesurée par la tomographie à cohérence optique, et à une amélioration de la stabilité angiographique le 3<sup>e</sup> mois. Des effets bénéfiques précoces au niveau de l'acuité visuelle moyenne ont été démontrés à 1 mois. Les études MARINA et ANCHOR ont démontré l'innocuité et l'efficacité du ranibizumab pour traiter tous les types de lésions produites par la DMLA néovasculaire. Il représente un progrès considérable dans la prise en charge de la forme humide de la DMLA, étant donné que c'est le premier traitement améliorant l'acuité visuelle chez une proportion importante de patients, peu importe le type de lésion. Il a été



approuvé par la FDA américaine, et est utilisé actuellement aux É.-U. Le ranibizumab n'a pas encore été approuvé au Canada, mais la Direction générale de la protection de la santé lui a accordé le statut de médicament devant faire l'objet d'une revue prioritaire. Une décision sur l'approbation du ranibizumab devrait être rendue au plus tard en juillet 2007.

Dans l'étude PIER (Phase IIIb, multicentre, randomized, double-masked, sham Injection-controlled study of Efficacy and safety of Ranibizumab), 184 patients atteints de DMLA néovasculaire sous-fovéale, avec ou sans composante classique, ont été assignés selon un ratio de 2:1 au ranibizumab 0,5 mg par voie intravitréenne, ou à une injection de placebo. Dans le groupe recevant le ranibizumab, les patients ont reçu une injection tous les mois pendant 3 mois, puis tous les 3 mois pendant 24 mois. Les résultats à un an montraient une amélioration initiale de l'acuité visuelle pendant 3 mois, puis une perte graduelle du gain de vision, celle-ci retournant à la valeur initiale à 1 an. Cette étude a démontré que le gain initial de vision associé aux injections intravitréennes de ranibizumab tous les mois peut être perdu si les intervalles entre les injections sont prolongés.

### *Bevacizumab*

Le bevacizumab (Avastin® ; Genentech) est un anticorps monoclonal anti-IgG pleine longueur qui se lie à tous les isoformes biologiquement actifs du VEGF-A et les neutralise. Le bevacizumab et le ranibizumab sont dérivés du même anticorps anti-VEGF monoclonal murin<sup>8</sup>, mais le bevacizumab (148 kd) est 3 fois plus long que le ranibizumab (48kd). Le bevacizumab a deux sites de liaison à celui du ranibizumab, mais le ranibizumab a une affinité beaucoup plus élevée pour le VEGF-A. Des études initiales chez des primates ont suscité des préoccupations quant à la capacité du bevacizumab à pénétrer à travers la rétine à partir du vitrée<sup>9-11</sup>. Par conséquent, les recherches ont été dirigées vers le développement d'un médicament similaire, ayant un poids moléculaire moins élevé qui pourrait pénétrer facilement à travers la membrane limitante interne de la rétine humaine. Le bevacizumab a été approuvé pour le traitement du cancer colorectal en 2004 et a été utilisé ensuite en dérogation des directives de l'étiquette. La raison de l'utilisation du bevacizumab par voie intravitréenne était fondée sur le succès prometteur du ranibizumab dans les études initiales et la similitude globale des deux médicaments.

Philip Rosenfeld et coll. ont été les premiers à rapporter l'utilisation du bevacizumab par voie systémique et intravitréenne pour le traitement

de la DMLA néovasculaire<sup>12,13</sup>. L'administration intraveineuse du bevacizumab à une dose de 5 mg/kg à des intervalles de 2 semaines a entraîné une réduction significative de l'épaisseur rétinienne et une amélioration de l'acuité visuelle dans une petite série de patients. L'injection intravitréenne de bevacizumab à une dose de 1 mg a causé une réduction marquée de l'épaisseur rétinienne, sans toxicité à court terme. Cependant, l'administration systémique de bevacizumab est associée à un risque accru d'accident vasculaire cérébral (AVC) et d'IM chez les patients atteints de cancer. La dose de bevacizumab injectée dans la vitrée est de 1/400<sup>e</sup> de la dose intraveineuse. On a émis l'hypothèse que cela se traduirait par un risque moins élevé de développer des effets indésirables systémiques. Fung et coll. ont publié récemment les résultats d'un sondage internet, auto-déclaratoire sur l'utilisation sécuritaire du bevacizumab par voie intravitréenne<sup>14</sup>. Le nombre total d'injections rapporté était de 7113 chez 5228 patients. Les résultats n'ont pas démontré un taux accru d'effets oculaires ou systémiques liés au médicament. Ces résultats à court terme suggèrent que le bevacizumab par voie intravitréenne est sûr.

Après les rapports initiaux de Rosenfeld, l'utilisation du bevacizumab s'est rapidement généralisée dans le monde. Jusqu'à présent, aucune étude clinique multicentrique prospective visant à déterminer l'innocuité et l'efficacité du bevacizumab n'a été rapportée. Plusieurs rapports de cas et études pilotes ont été publiés dans des revues dotées de comités de pairs démontrant des améliorations anatomiques conjointement à une amélioration de l'acuité visuelle. Le bevacizumab est considérablement moins coûteux que le ranibizumab et du fait qu'il est plus long, le bevacizumab a une demi-vie plus longue. Cette caractéristique permet d'administrer les injections de bevacizumab par voie intravitréenne toutes les 6 à 8 semaines, plutôt que toutes les 4 semaines pour le ranibizumab. Bien que le bevacizumab par voie intravitréenne soit efficace comme traitement de la DMLA néovasculaire, on ne sait pas s'il est aussi efficace que le ranibizumab par voie intravitréenne. Le National Eye Institute (NEI) a annoncé qu'il commanditera une étude visant à comparer les deux médicaments. Étant donné que le ranibizumab n'a pas encore été approuvé au Canada, le bevacizumab est utilisé de façon répandue par les spécialistes de la rétine dans tout le pays.

### **Traitement d'association**

Il existe une tendance croissante à l'échelle internationale à considérer l'utilisation de plus d'un médicament pour traiter la DMLA néovasculaire.



laire. À l'instar de l'approche adoptée en oncologie, différents médicaments peuvent être utilisés pour cibler efficacement les voies physiologiques sous-jacentes responsables de la néovascularisation, de sa récurrence et de la fibrose sous-rétinienne subséquente. Actuellement, le mécanisme d'action de la PDT à la visudyne est de causer une vaso-occlusion et une thrombose du complexe néovasculaire. Cependant, l'occlusion des vaisseaux entraîne une hypoxie du tissu avoisinant, la régulation positive du VEGF et la libération de cytokines inflammatoires. La régulation à la hausse du VEGF favorise la prolifération des cellules endothéliales et la perméabilité vasculaire, ce qui entraîne la récurrence du complexe néovasculaire. Cela explique pourquoi plusieurs séances de PDT à la visudyne sont nécessaires pour permettre l'occlusion du complexe néovasculaire. Cependant, dans l'intervalle, une fibrose sous-rétinienne se développe et c'est probablement la cause la plus importante de la perte d'acuité visuelle modérée observée chez les patients traités avec la PDT seule.

Les inhibiteurs du VEGF se lient au VEGF extracellulaire et le neutralisent et éliminent la tendance à la néovascularisation. Ils contribuent à prévenir le développement d'une fibrose sous-rétinienne. Cependant, ils ne causent pas une vaso-occlusion et lorsque l'on arrête le traitement par un inhibiteur du VEGF, il est fréquent que la néovascularisation réapparaisse. Cela a été illustré dans l'étude VISION utilisant le pegaptanib en monothérapie. Les patients qui au cours de la deuxième année ont arrêté le pegaptanib administré par voie intravitréenne ont développé une néovascularisation récidivante de paire avec une diminution de l'acuité visuelle. Dans l'étude PIER, le gain initial d'acuité visuel a été perdu lorsque l'intervalle d'un mois entre les injections de ranibizumab a été augmenté à trois mois. La raison du traitement d'association est d'utiliser la visudyne pour initier la vaso-occlusion, mais également d'injecter un agent anti-VEGF par voie intravitréenne afin de prévenir la régulation positive du VEGF, la revascularisation et la fibrose sous-rétinienne subséquente. Certains spécialistes de la rétine ajoutent également de la dexaméthasone par voie intravitréenne afin d'éliminer toute réponse inflammatoire causée par la libération de cytokines inflammatoires durant l'involution néovasculaire. Cette approche thérapeutique fondée sur une tri-thérapie en est aux stades initiaux de son application clinique. Il faut espérer que le traitement d'association réduira la fréquence et le nombre de traitements nécessaires, maintiendra ou améliorera l'acuité visuelle et préviendra la fibrose sous-rétinienne.

Actuellement, il existe un registre multicentrique canadien et américain visant à recueillir des données sur l'innocuité et l'efficacité de la PDT d'association et le bevacizumab par voie intravitréenne pour le traitement de la DMLA néovasculaire. Novartis a annoncé qu'elle commanditera une étude de phase IIIb multicentrique, prospective, randomisée, contrôlée et à double insu évaluant un traitement d'association. L'étude DENALI évaluera l'innocuité et l'efficacité de la PDT à la visudyne administrée conjointement au ranibizumab, comparativement à une monothérapie par le ranibizumab, chez des patients présentant une néovascularisation choroïdienne sous-fovéale secondaire à la DMLA. Huit centres au Canada participeront à l'étude DENALI, de paire avec des centres aux É.-U. Il est prévu que l'étude débutera au printemps 2007.

### Thérapies futures

Plusieurs nouvelles approches pour la prise en charge de la DMLA néovasculaire sont actuellement mises au point et pourraient être applicables dans les prochaines années. Le traitement des vaisseaux nourriciers implique l'identification des vaisseaux nourriciers dans la choroïde qui se propagent dans le complexe néovasculaire. Ces vaisseaux sont identifiés au moyen de l'angiographie à haute vitesse au vert d'indocyanine (VIC), produisant plus de 30 clichés par seconde. Une fois les vaisseaux nourriciers identifiés, on obtient leur thrombose au moyen du laser thermique par le biais d'une angiographie à l'ICG. Cela entraîne l'occlusion complète de tout le complexe néovasculaire. Cette technologie est actuellement testée dans des études cliniques de phase 2.

La protéine soluble VEGF Trap<sup>15</sup> (piège de VEGF) agit comme un récepteur-leurre se liant au VEGF et prévient l'interaction du VEGF avec ses récepteurs cibles. Le VEGF trap se lie au VEGF-A avec une plus grande affinité que le pegaptanib, le ranibizumab ou le bevacizumab. Il est prévu que des études cliniques de phase III soient bientôt initiées.

L'interférence ARN<sup>16</sup> est une nouvelle approche pour traiter la DMLA néovasculaire par l'inhibition de la production du VEGF au niveau intracellulaire. Les cellules peuvent inhiber la production de protéines spécifiques en silençant les gènes codant pour une protéine particulière. Une molécule d'ARN double brin est incorporée dans le cytoplasme cellulaire, qui est ensuite clivé pour former un complexe silencieux induit par l'ARN. Ce complexe se lie à l'ARN messager d'une protéine particulière, telle que le VEGF, pour inhiber sa production. En effet, le petit ARN interférant (siRNA) élimine la synthèse du VEGF.

Le squalamine lactate est dérivé du cartilage des squalés<sup>15</sup>. C'est une petite molécule anti-angiogénique administrée par voie intraveineuse qui bloque l'action d'un certain nombre de facteurs de croissance angiogéniques, incluant le VEGF. Il fait actuellement l'objet d'essais dans une étude clinique de phase III chez des patients atteints de DMLA néovasculaire.

Enfin, les petites molécules qui inhibent les récepteurs de tyrosine kinase se lient à tous les récepteurs du VEGF et préviennent la transduction des signaux et l'expression génique<sup>15</sup>. Cela prévient efficacement la synthèse du VEGF. Les études cliniques en cours en sont à leurs phases initiales.

## Conclusion

La prise en charge de la DMLA néovasculaire évolue rapidement avec des approches à facettes multiples et de nouvelles thérapies novatrices ciblant divers stades de l'angiogenèse. Les prochaines années devraient s'avérer intéressantes, car les progrès réalisés devraient nous permettre de maîtriser davantage cette maladie dévastatrice dont l'incidence est très élevée.

---

*Michael H. Brent, M.D., FRCSC, est professeur adjoint d'ophtalmologie et des sciences de la vision, Université de Toronto, et est ophtalmologiste faisant partie du personnel permanent aux services de la rétine, Toronto Western Hospital, UHN et au Mount Sinai Hospital, Toronto.*

---

## Références :

1. Bressler NM. Age-related macular degeneration is the leading cause of blindness. *JAMA* 2004;291:1900-1.
2. Brown MM, Brown GC, Stein JD, Roth Z, Campanella J, Beauchamp GR. Age-related macular degeneration: economic burden and value-based medicine analysis. *Can J Ophthalmol* 2005;40(3):277-87.
3. Brent MH. Age-related macular degeneration. *Ophthalmology* Rounds 2004;2(2).
4. Macular Photocoagulation Study Group. Argon laser photocoagulation for neovascular maculopathy: five year results from randomized clinical trials. *Arch Ophthalmol* 1991;109:1109-1114.
5. Gragoudas ES, Adamis AP, Cunningham ET, et al. Pegaptanib for neovascular age-related macular degeneration. VISION Study Group. *N Engl J Med* 2004;351:2805-16.
6. Rosenfeld PJ, Brown DM, Heier JS, et al. Ranibizumab for neovascular age-related macular degeneration. MARINA Study Group. *N Engl J Med* 2006;355:1419-31.
7. Brown DM, Kaiser PK, Michels M, et al. Ranibizumab versus verteporfin for neovascular age-related macular degeneration. ANCHOR Study Group. *N Engl J Med* 2006;355:1432-44.
8. Rosenfeld PJ. Intravitreal bevacizumab (Avastin). *Retina* 2006: Emerging New Concepts. A presentation at the American Academy of Ophthalmology, Las Vegas, Nevada; Nov. 10-11, 2006.
9. Rosenfeld PJ, Schwartz SD, Blumenkranz MS, et al. Maximum tolerated dose of a humanized anti-vascular endothelial growth factor antibody fragment for treating neovascular age-related macular degeneration. *Ophthalmology* 2005;112:1048-53.
10. Gaudreault J, Fei D, Rusit J, et al. Preclinical pharmacokinetics of ranibizumab (rhuFabV2) after a single intravitreal administration. *Invest Ophthalmol Vis Sci* 2005;46:726-33.
11. Mordenti J, Cuthbertson RA, Ferrara N, et al. Comparison of intraocular tissue distribution, pharmacokinetics, and safety of 125I-labelled full-length and Fab antibodies in rhesus monkeys following intravitreal administration. *Toxicol Pathol* 1999;27:536-44.
12. Michels S, Rosenfeld PJ, Puliafito CA, et al. Systemic bevacizumab (Avastin) therapy for neovascular age-related macular degeneration. Twelve-week results of an uncontrolled open-label clinical study. *Ophthalmology* 2005;112:1035-47.
13. Rosenfeld PJ, Moshfeghi AA, Puliafito CA. Optical coherence tomography findings after intravitreal injection of bevacizumab (Avastin) for neovascular age-related macular degeneration. *Ophthalmic Surg Lasers Imaging* 2005;36:331-5.
14. Fung AE, Rosenfeld PJ, Reichel E. The International Intravitreal Bevacizumab Safety Survey: using the internet to assess drug safety worldwide. *Br J Ophthalmol* 2006;90:1344-1349.
15. Kaiser PK. Other treatments for neovascular AMD. *Retina* 2006: Emerging New Concepts. A presentation at the American Academy of Ophthalmology, Las Vegas, Nevada; Nov 10-11, 2006.
16. Thompson JT. RNA Interference. *Retina* 2006: Emerging New Concepts. A presentation at the American Academy of Ophthalmology, Las Vegas, Nevada; Nov 10-11, 2006.

## Réunions scientifiques à venir

26 au 27 mai 2007

### 2007 ISRS/AAO Meeting

#### Expanding Horizons in Refractive and Cataract Surgery

Beijing, Chine

Renseignements : Tél. : 415-561-8581

Fax : 415-561-8575

Site web : [www.isrs.org](http://www.isrs.org)

10 au 13 novembre 2007

### 111<sup>e</sup> Réunion annuelle de l'American Academy of Ophthalmology

Nouvelle-Orléans, Louisiane

Renseignements : [www.aao.org](http://www.aao.org)

---

*Le Dr Brent déclare qu'il était consultant pour Novartis Canada et Pfizer Canada.*

Les avis de changement d'adresse et les demandes d'abonnement pour *Ophthalmologie – Conférences Scientifiques* doivent être envoyés par la poste à l'adresse C.P. 310, Succursale H, Montréal (Québec) H3G 2K8 ou par fax au (514) 932-5114 ou par courrier électronique à l'adresse [info@snellmedical.com](mailto:info@snellmedical.com). Veuillez vous référer au bulletin *Ophthalmologie – Conférences Scientifiques* dans votre correspondance. Les envois non distribuables doivent être envoyés à l'adresse ci-dessus. Poste-publications #40032303

*La version française a été révisée par le professeur Pierre Lachapelle, Montréal.*

---

L'élaboration de cette publication a bénéficié d'une subvention à l'éducation de

# Novartis Ophthalmics

---

© 2007 Département d'ophtalmologie et des sciences de la vision, Faculté de médecine, Université de Toronto, seul responsable du contenu de cette publication. Édition : SNELL Communication Médicale Inc. avec la collaboration du Département d'ophtalmologie et des sciences de la vision, Faculté de médecine, Université de Toronto. <sup>MD</sup>*Ophthalmologie – Conférences scientifiques* est une marque déposée de SNELL Communication Médicale Inc. Tous droits réservés. L'administration d'un traitement thérapeutique décrit ou mentionné dans *Ophthalmologie – Conférences scientifiques* doit toujours être conforme aux renseignements d'ordonnance approuvés au Canada. SNELL Communication Médicale se consacre à l'avancement de l'éducation médicale continue de niveau supérieur.